14

Hemorragia gastrointestinal

N. García, A. González y G. Miranda

Introducción

La hemorragia del tracto digestivo es un motivo importante de consulta en los Servicios de Urgencia Pediátricos. La mayoría de las entidades que producen hemorragia digestiva, usualmente no requieren tratamiento quirúrgico, ni conducen a inestabilidad hemodinámica, al no tratarse de hemorragias masivas, pero a pesar de ello generan intranquilidad a los padres y pediatras. Por este motivo es fundamental considerar las distintas opciones diagnósticas y terapéuticas.

Conceptos generales

El sangrado se puede producir en cualquier localización del tubo digestivo. En general, toda hemorragia que provenga de una localización proximal al ligamento de Treitz se considera hemorragia digestiva alta (esófago-estómago-duodeno), y aquella con un origen distal al ligamento de Treitz se considera hemorragia digestiva baja.

La intensidad de la hemorragia puede ser desde masiva (en raras ocasiones, y normalmente procedente del tracto digestivo alto), hasta oculta (cuya única manifestación puede ser una anemia ferropénica). Por lo tanto, la clínica que se genera puede variar desde inestabilidad hemodinámica y shock hasta ser casi asintomática.

Las diferentes formas de manifestación del sangrado (tabla I) orientan sobre la localización del tracto digestivo donde se ha originado, y de forma indirecta, de la gravedad del mismo. La hemorragia digestiva alta suele presentarse como hematemesis y/o melena, BUN elevado y aspirado gástrico hemático. La hemorragia digestiva baja se manifiesta como rectorragia o hematoquecia, BUN normal y aspirado gástrico claro (tabla II).

TABLA I. Formas de presentación de sangrado digestivo

- **Hematemesis:** vómito con sangre; sangre fresca con coágulos o en "poso de café" si ha sufrido los efectos del jugo gástrico.
- **Rectorragia o hemotoquecia:** sangre roja brillante o marrón proveniente del recto. Puede estar mezclada con las heces o independiente de ellas.
- **Melena:** deposiciones negras, fétidas, espesas y brillantes sobre un fondo rojo oscuro (más oscuras cuanto más lento es el tránsito intestinal). Pueden persistir hasta una semana tras el sangrado. Indican hemorragia digestiva alta, pero en ocasiones pueden proceder de segmentos más distales si el tránsito es muy lento.
- **Sangre oculta en heces:** pequeñas pérdidas intermitentes o continuas sólo detectables por métodos de laboratorio (guayaco).

TABLA II. Diferenciación del nivel de sangrado		
Hemorragia	Alta	Baja
Síntoma	Melena/hematemesis	Rectorragia
Asp. gástrico	Hemorrágico	Claro
Ruidos intestinales	Aumentados	Normales
Bun	Alto	Normal
Bun/creatinina	>30	<30

En la valoración de un niño con hemorragia gastrointestinal es preciso tener en cuenta una serie de aspectos semiológicos que pueden ayudar a orientar el diagnóstico: la sangre oculta en heces puede proceder de cualquier nivel del tubo digestivo; la sangre con aspecto de "jalea" indica hiperemia y congestión vascular, sugestiva de invaginación intestinal; la mezcla de moco y sangre con las heces orientan hacia un proceso inflamatorio o infeccioso; la emisión de gotas o estrías de sangre roja sobre las deposiciones es propia de lesiones ubicadas en la región anorrectal. En el caso de que la sangre permanezca un tiempo suficiente en contacto con el jugo gástrico o el contenido intestinal, la hemoglobina será reducida a hematina, adquiriendo la sangre un tono negruzco. En general, se admite que, para que la sangre que procede de la zona duodenoyeyunal adquiera el tono negruzco, es preciso que permanezca durante aproximadamente 8 horas en el tubo digestivo.

Etiología

Las causas de hemorragia digestiva en los niños son numerosas; su etiología es habitualmente benigna y varía en función de la edad del niño, que es un dato fundamental a tener en cuenta para la orientación diagnóstica en este proceso (tablas III y IV).

Desde un punto de vista general, se puede afirmar que en aproximadamente un 10% de los casos la hemorragia será secundaria a una enfermedad sistémica (trastornos hematológicos, septicemias, enfermos graves en UCIP, etc.). En el resto, habitualmente se comprueba la existencia de lesiones locales en el tubo digestivo, siendo más frecuentes las lesiones a nivel distal (10% hemorragia digestiva alta, 30% en intestino delgado, 50% en región anorrectal).

Pasamos a exponer brevemente algunas de las etiologías más importantes de hemorragia digestiva.

— La hematemesis en los primeros días de vida puede resultar de la ingestión de sangre materna durante el parto. Posteriormente, en los niños alimentados con lactancia materna, la ingestión de sangre procedente de grietas y erosiones en los pezones puede generar episodios de hematemesis y melenas en neonatos y lactantes. El test de Apt-Downey confirma la etiología materna del sangrado.

— La enfermedad hemorrágica del recién nacido es una entidad poco frecuente por la administración profiláctica de vitamina K, pero existen situaciones que pueden contribuir a que se presente en un neonato, sobre todo la variante llamada " tardía". Entre éstas destacamos: lactancia

TABLA III. Causas de hemorragia digestiva alta	
Neonatal • Deglución de sangre materna • Ulcus de estrés • Gastritis erosiva • Enf. hemorrágica del RN • Necrosis hepática neonatal • Ulcus péptico • Varices esofágicas • Gastritis y esofagitis • Ulcus postestrés	Lactante • Esofagitis péptica o infecciosa • Ulcus gastroduodenal • Varices esofágicas • Gastritis • Lesiones por gastroerosivos • Malformaciones vasculares Escolar y adolescente • Varices esofágicas • Ulcus duodenal • Tumores gastroesofágicos • Esofagitis • Mallory-Weis

TABLA IV. Causas de hemorragia digestiva baja	
Neonatal • Deglución de sangre materna • Ulcus de estrés • Enf. hemorrágica del RN • Enterocolitis necrotizante • Colitis por proteínas de leche de vaca • Diarrea infecciosa Lactante • Fisura anal • Colitis y proctitis • Diarrea infecciosa • Intolerancia a proteínas de leche de vaca • Hiperplasia nodular linfoide	Preescolar • Pólipos juveniles • Divertículo de Meckel • Duplicación intestinal • Invaginación intestinal • Malformaciones vasculares • Diarrea infecciosa • Púrpura de Schölein-Henoch • Síndrome hemolítico-urémico Escolar y adolescente • Enfermedad inflamatoria intestinal • Parasitosis • Diarrea infecciosa • Pólipos intestinales • Fisuras anales y hemorroides • Tumores

materna exclusiva, alteración de la flora intestinal por tratamiento antibiótico, malabsorción de grasas (fibrosis quística de páncreas).

— Intolerancia a proteínas de leche de vaca (colitis alérgica).

Se debe sospechar en lactantes con sangrado digestivo (habitualmente sangre oculta en heces), anemia, irritabilidad, vómitos o falta de medro con o sin diarrea. La sustitución de la fórmula normal por un hidrolizado de proteínas de leche de vaca hace desaparecer la sintomatología en un plazo de 2 semanas. Tiene un carácter autolimitado con resolución a los 18-24 meses.

— Úlceras y gastritis. Generalmente se producen por estrés en pacientes graves (posquirúrgicos, traumatismos craneoencefálicos con hipertensión intracraneal, grandes quemados, sepsis y fracaso multiorgánico). Otras causas que pueden ser reconocidas como desencadenantes de úlcera o gastritis son: medicaciones, técnicas invasivas, ventilación mecánica e ingesta de cuerpo extraño.

  Mención aparte merece el *Helicobacter pylori*, que es la causa más común de gastritis en la infancia. La lesión más habitual que produce este organismo es la gastritis nodular.

— Esofagitis. La etiología más común de esofagitis en los niños es la esofagitis péptica causada por reflujo gastroesofágico. Menos frecuentes, y propias de pacientes inmunodeprimidos, son las esofagitis virales producidas por VIH, *Citomegalovirus* o más raramente por virus varicela-zoster.

— Gastropatía eosinofílica. Enfermedad crónica en la que existe una inflamación de la mucosa, normalmente localizada en estómago e intestino delgado, como consecuencia de una infiltración eosinofílica a estos niveles. Clínicamente se manifiesta como una hemorragia digestiva y enteropatía con pérdida de proteínas.

— Hiperplasia nodular linfoide. Es una enfermedad benigna que a veces se presenta como hallazgo casual. Se supone causa de sangrado rectal en aquellos niños en los que no se identifica otra causa de sangrado.

  Generalmente se produce en niños menores de 10 años y desaparece con la edad.

— Varices gastroesofágicas. En los niños se producen por hipertensión portal, generalmente originada por causas intra o extrahepáticas, y más raramente por enfermedad cardíaca congestiva. La causa más común de hipertensión portal es la cirrosis hepática. Causas más raras de hipertensión portal son la trombosis vascular o las parasitosis (esquistosomiasis).

  La clínica más frecuente es la hemorragia digestiva alta, a menudo grave. Otros síntomas y signos asociados son: esplenomegalia (bien asintomática o con datos de hiperesplenia), circulación colateral, hepatomegalia, etc.

  El diagnóstico se realiza mediante endoscopia que permitirá su tratamiento mediante esclerosis.

— Malformaciones vasculares.

— Enteropatía neutropénica. La neutropenia secundaria a tratamientos quimioterápicos (metotrexato, citosina, bleomicina, etc.), la radioterapia, o la enfermedad injerto contra huésped en el trasplante de médula ósea pueden producir una mucositis que genere una hemorragia digestiva.

— Vasculitis. Entidades como el síndrome hemolítico urémico, la púrpura de Schönlein-Henoch, lupus eritematoso sistémico, poliarteritis nodosa o la enfermedad de Behcet pueden ser causa de hemorragia gastrointestinal.

— Pólipos y tumores.

Los pólipos juveniles son la causa más frecuente de sangrado rectal en la infancia. Son hamartomas benignos, no hereditarios, cuya máxima incidencia se da entre los 5 y 11 años. Se localizan habitualmente en recto-sigma y colon descendente y no malignizan. La rectorragia que ocasionan es indolora.

El síndrome de poliposis juvenil es un trastorno autosómico dominante, en el cual existen múltiples (más de 6) o recurrentes pólipos, de localización colónica o generalizada. Se suele manifestar con rectorragia, diarrea, enteropatía con pérdida de proteínas y escaso desarrollo. El potencial de malignización, aunque existe, es bajo.

Otros cuadros destacados que cursan con poliposis intestinal son:

- *Síndrome de Peutz-Jeghers:* trastorno autonómico dominante que asocia lesiones mucosas hiperpigmentadas con pólipos hamartomosos, fundamentalmente en intestino delgado.
- *Síndrome de Gardner:* pólipos adenomatosos con tumores óseos y de tejidos blandos.
- *Poliposis adenomatosa familiar:* trastorno autosómico dominante, con adenomas que tienen alto grado de malignización y que se sitúan, sobre todo, en el colon.

— Síndrome de Mallory-Weiss. El aumento súbito de la presión intraabdominal debido generalmente a vómitos produce laceraciones en la mucosa gástrica o esofágica distal. Generalmente existirá una historia previa de náuseas y vómitos no hemáticos y posteriormente se presentará la hematoquecia en grado variable.

— Divetículo de Meckel. Es la causa más frecuente de hemorragia digestiva grave en el lactante previamente sano y que no presenta síntomas de obstrucción intestinal. Constituye, en ocasiones, una urgencia médica al presentarse como hemorragia masiva, shock y anemia aguda. La sangre eliminada tiene características de hematoquecia o melena.

— Patología anal y perianal.

- La fístula anal es un trastorno común, que se asocia al estreñimiento. Determina que la defecación sea dolorosa, con una rectorragia escasa acompañando a las heces.
- El prolapso rectal, la úlcera rectal y las hemorroides son otras de las patologías que se dan en esta localización y que pueden ser causa de rectorragia.

Diagnóstico

La evaluación de un paciente con una hemorragia digestiva se debe realizar siguiendo un protocolo diagnóstico que tiene 4 pilares básicos:

1. Valoración de la situación clínica del paciente.
2. Confirmación de la hemorragia digestiva.
3. Determinación del nivel intestinal donde se produce el sangrado.
4. Determinación de la causa.

Valoración de la situación clínica del paciente

La evaluación inmediata de la situación hemodinámica de un paciente con hemorragia gastrointestinal constituye la primera actuación en el estudio diagnóstico, prestando especial atención a la presencia de signos de shock o anemia. Los signos vitales deben medirse con el paciente tumbado y de pie para detectar los cambios ortostáticos.

La taquicardia es el indicador más sensible de hemorragia aguda y grave. La hipotensión y el relleno capilar lento son signos de hipovolemia y shock. Si el sangrado se produce de forma lenta, los niños pueden tener pérdidas de hasta un 16% de la volemia sin repercusión hemodinámica.

Confirmación de la hemorragia digestiva

El siguiente paso en el estudio diagnóstico es confirmar que se trata de una hemorragia digestiva franca, por lo que se deben descartar otros procesos que pueden remedar una hemorragia digestiva y que son extradigestivos como: hemoptisis o epistaxis, deglución de sangre materna en niños alimentados al pecho, extracciones dentarias, adenoamigdalectomía reciente, faringitis o hematuria. Asimismo, se debe realizar una anamnesis detallada sobre la ingesta de sustancias que pueden confundirse con una hemorragia digestiva: colorantes alimentarios, gelatinas, remolacha. Otras sustancias pueden simular heces melénicas: fármacos como la ampicilina, el fenobarbital, preparados de hierro y bismuto, espinacas, arándanos, regaliz y cerezas.

En raras ocasiones la hematemesis franca requiere confirmación, pero si existen dudas se deben realizar pruebas químicas como el Hemoccult® (guayaco), Hematest® (ortomidina), HemoQuant® (fluorescencia de porfiria) o Gastrocult® (guayaco tamponado para ácido), aunque existen sustancias con actividad de tipo peroxidasa que pueden dar falsos positivos (tabla V).

El OC-Hemodia® (aglutinación de látex marcado con anticuerpos antihemoglobina 1 humana) es el método cuantitativo más sensible y específico.

TABLA V. Pruebas de guayaco

Resultados falsos positivos	Resultados falsos negativos
• Carne cruda o poco cocida	• Vitamina C
• Rábanos y nabos	• Almacenamiento de la muestra más de 4 días
• Sulfato ferroso	• Reactivos o caducados
• Tomates	
• Cerezas frescas	

Localización y características del sangrado

La hematemesis nos orienta hacia una lesión proximal al ángulo de Treitz. La melena indica una pérdida sanguínea significativa, procedente también del tracto digestivo superior (< del 2% de la volemia), aunque en raras ocasiones, lesiones proximales a la válvula ileocecal no masivas (si existe un tránsito lento) pueden manifestarse como melenas. Las bacterias de la flora intestinal pueden oxidar la hemoglobina en los tramos distales del intestino delgado y colon, por lo que las heces adquieren al aspecto de melenas.

La hematoquecia se produce por sangrados que se originan en el trayecto que va desde el colon izquierdo hasta la región anorrectal. También las hemorragias digestivas altas masivas, con tránsito intestinal muy acelerado, pueden presentarse como hematoquecia.

En caso de duda, el aspirado gástrico ayuda a la localización. El contenido hemático del mismo indica hemorragia digestiva alta, aunque el aspirado negativo no la excluye (existen lesiones duodenales sin reflujo duodenogástrico).

Determinación de la causa de la hemorragia

Una anamnesis y exploración física detallada, acompañada por limitados estudios de laboratorio, pueden identificar la causa y predecir la gravedad de la hemorragia digestiva. Es importante tener en cuenta las causas más frecuentes según la edad del niño y los síndromes asociados a sangrados digestivos (tabla VI).

Anamnesis

- Recoger información sobre trastornos médicos subyacentes (reflujo gastrointestinal, enfermedad hepática crónica, enfermedad inflamatoria intestinal, insuficiencia renal, inmunodeficiencia).
- Investigar antecedentes de esofagitis, situaciones de estrés, ingesta de gastroerosivos (acetilsalicílico, AINE, corticoides, ácido valproico, fenitoína y tetraciclinas), cateterización umbilical en neonatos, antecedentes familiares de ulcus, poliposis, coagulopatía, enfermedad inflamatoria intestinal, hiperelasticidad y telangiectasias.
- Es importante conocer el hábito intestinal, si existe proctalgia, tenesmo o dolor abdominal.
- Es preciso interrogar sobre características del sangrado como: color, cantidad, duración (la hematemesis acompañada de odinofagia suele indicar esofagitis infecciosa o medicamentosa, una hematemesis tras un vómito previo no hemático orienta hacia un síndrome de Mallory-Weis o ulcus, rectorragia e irritabilidad en un lactante es sugestiva de invaginación intestinal, la rectorragia indolora y copiosa sugiere divertículo de Meckel o malformación intestinal).

Exploración física

- Es preciso buscar signos de hipertensión portal como ascitis, hepatomegalia, distensión abdominal, arañas vasculares, etc.
- Algunas lesiones cutáneas pueden orientar hacia la causa del sangrado: diátesis hemorrágica o vasculitis (petequias, púrpuras, equimosis), angiomas (malformaciones vasculares digestivas), lesiones de

TABLA VI. Trastornos asociados con hemorragia gastrointestinal

ENFERMEDAD	PREESCOLAR
Síndrome de Turner	Ectasia venosa Enfermedad inflamatoria intestinal
Epidermólisis bullosa	Lesión esofágica Fisura anal Estenosis cólica
Síndrome de Down	Enfermedad de Hisprung Divertículo de Meckel Estenosis pilórica
Síndrome de Ehler-Danlos	Paredes vasculares frágiles
Síndrome de Hemansky-Pudlack	Enfermedad inflamatoria intestinal Disfunción plaquetaria
Síndrome de nevus azul	Malformaciones vasculares
Síndrome de Osler-Weber-Rendu	Malformaciones vasculares Epistaxis
Síndrome de Klipplel-Trenaumay	Malformaciones vasculares
Enf. almacenamiento del glucógeno tipo ib	Enfermedad inflamatoria intestinal

pigmentación (Peutz-Jeghers), lesiones de tejidos blandos o tumores óseos (síndrome de Gardner), telangiectasias (síndrome de Rendu-Osler), acantosis nígricans (tumores malignos intestinales).

- La inspección de la región perianal es muy importante. Habrá que descartar la presencia de hemorroides, buscar fisuras anales, sangrado vaginal, y tener en cuenta que la dermatitis de pañal con escoriaciones puede manchar de sangre las heces.

Pruebas de laboratorio

Las pruebas de laboratorio que deben realizarse en un niño con hemorragia digestiva se muestran en la tabla VII.

Es preciso hacer una serie de consideraciones:

- La caída significativa del hematócrito, en ocasiones precisa un plazo de hasta 24 horas, ya que se produce tras la extravasación de fluidos entéricos al espacio vascular a través de reabsorción.
- El descenso conjunto del hematócrito, la hemoglobina y volumen corpuscular, pueden indicar sangrado crónico.
- La elevación del BUN sanguíneo con niveles normales de creatinina (aumento del cociente BUN / creatinina > 30) se produce por la depleción de la volemia y absorción de proteínas, indicando acumulación de sangre en intestino delgado.

TABLA VII. Pruebas de laboratorio
• Hemograma completo (controles seriados de Hto. y Hb) • Estudio de coagulación y pruebas cruzadas • Bioquímica completa con pruebas de función renal y hepática • Gasometría • Prueba de guayaco o similar • Coprocultivo en hemorragias digestivas bajas

Sondaje nasogástrico

Cuando el origen del sangrado no está identificado, se colocará una sonda nasogástrica. La aspiración del contenido gástrico generalmente confirma la localización (el aspirado claro o bilioso descarta la existencia de un sangrado activo en nasofaringe, esófago y estómago, teniendo en cuenta que no descarta un sangrado pospilórico); además la sonda previene la dilatación gástrica en las hemorragias masivas y contribuye a la preparación para la endoscopia.

Metodos radiológicos

- Rx simple de abdomen: tiene un papel limitado en el estudio de la hemorragia digestiva, aunque puede ser útil en el caso de ingesta de cuerpo extraño y sospecha de perforación u obstrucción intestinal.
- Tránsito digestivo superior: no está indicado en las hemorragias agudas porque dificulta la realización e interpretación de otras pruebas diagnósticas. Su uso se limita al estudio de los sangrados crónicos. Es útil en el diagnóstico de la enfermedad inflamatoria intestinal y de los tumores.
- Enema de bario: no es muy sensible para detectar lesiones mucosas y también puede retrasar el diagnóstico y el tratamiento. El enema de aire se utiliza para la confirmación diagnóstica y el tratamiento de la invaginación intestinal.
- Ecografía: es poco útil en la evaluación inicial del paciente con sangrado, aunque es un método diagnóstico muy útil en el caso de sospecha de invaginación intestinal. La ecografía doppler se utilizará para el diagnóstico de las anomalías vasculares y de la hipertensión portal.
- TAC y RNM : métodos no invasivos que tienen utilidad en el caso de sospecha de

TABLA VIII. Pruebas diagnóticas en la hemorragia digestiva
• Endoscopia • Radiología — Rx simple de abdomen — Ecografía — TAC y RNM — Enema opaco — Tránsito esófagogastroduodenal • Estudios isotópicos — Pernetacto de Tc99 — Eritrocitos marcados con Tc99 • Angiografía

lesiones sólidas o malformaciones vasculares.

Métodos endoscópicos

Esofagogastroduodenoscopia

Es el método de elección en el diagnóstico de la hemorragia digestiva alta. Identifica el punto sangrante hasta en un 90% de los casos, determina la intensidad de la hemorragia y la posibilidad de posteriores episodios hemorrágicos (valor pronóstico).

A veces es útil con fines terapéuticos.

Es conveniente realizarla en las primeras 24 horas tras el sangrado, pero siempre tras la estabilización hemodinámica del paciente.

Rectosigmocolonoscopia (RSC)

Esta técnica identifica el sangrado digestivo bajo con mayor precisión que el enema de bario (sensibilidad del 80%). En sangrados crónicos, establece el diagnóstico en el 40% de los casos.

Es el método diagnóstico de elección en patologías como: adenomas, pólipos, enfermedad inflamatoria intestinal o ulceraciones mucosas. Permite además la toma de muestras para biopsias y el tratamiento de algunas lesiones (polipectomía o cauterización de algunas lesiones sangrantes).

Fibrocolonoscopia

Tiene utilidad en las hemorragias digestivas bajas con rectosigmocolonoscopia normal. La mayor ventaja de esta técnica es que permite visualizar colon e íleon, y en ocasiones permite actuaciones terapéuticas.

Métodos isotópicos

Son métodos no invasivos indicados, sobre todo, en aquellos casos de sangrados subagudos o intermitentes, con volumen de sangrado >0,1 ml/min.

La técnica más utilizada es la escintigrafía con pertecnetato de Tc 99, que detecta la mucosa gástrica ectópica. Está indicada su realización en casos de sospecha de divertículo de Meckel (sensibilidad del 88% y especificidad del 99%) o de duplicación intestinal.

Otras técnicas isotópicas que se pueden utilizar son : sulfuro coloidal con Tc 99 o eritrocitos marcados con Tc 99.

Angiografía

Se utiliza selectivamente en situaciones de sangrados masivos en los que la evaluación endoscópica es difícil y en casos de sospecha de malformación vascular, varices esofágicas y hemofilia.

Laparoscopia

Está indicada excepcionalmente en los casos de sangrados masivos y en caso de perforación intestinal, donde la endoscopia está contraindicada.

Tratamiento

El tratamiento de la hemorragia digestiva va a depender de la situación clínica, de la cuantía y localización de la hemorragia y de las posibilidades terapéuticas que existan en función del diagnóstico establecido.

Valoración clínica del paciente y estabilización hemodinámica

En aquellos casos en los que tras la valoración inicial se constata inestabilidad hemodinámica (un aumento de 20 lat/min o una disminución de la TA de 20 mmHg representan una pérdida del 10-20% de la volemia) o shock, será preciso el tratamiento inicial en una Unidad de Cuidados Intensivos. No obstante en muchas ocasiones, y hasta el traslado del enfermo a dicha unidad, las primeras actuaciones se realizan en el Servicio de Urgencias y entre éstas destacamos:

— Mantenimiento de una adecuada oxigenación.

— Canalización de 2 vías venosas o de vía central.

— Extracción sanguínea para: hematimetría, recuento plaquetario, pruebas de coagulación, electrólitos, BUN, creatinina, etc.

— Expansión rápida de la volemia, inicialmente con líquidos isotónicos hasta disponer de hemoderivados. En los casos que sea preciso habrá que administrar plasma para corregir trastornos de coagulación, transfusión de plaquetas, etc.

— Corrección de los trastornos electrolíticos y metabólicos.

Sondaje con lavado gástrico

Se realiza con suero salino fisiológico a temperatura ambiente. El suero salino fisiológico frío está contraindicado porque puede producir un alargamiento del tiempo de protrombina, hipotermia y una disminución de la oxigenación de la mucosa. En ocasiones detiene la hemorragia, y, como se ha indicado anteriormente, en muchas ocasiones nos permite determinar si estamos ante una hemorragia digestiva alta o baja, es útil como preparación preendoscópica y para prevenir la dilatación gástrica.

Hemorragia digestiva alta

La actuación diagnóstica-terapeútica de un paciente con sospecha de hemorragia digestiva alta está representada en las figuras 1 y 2.

En el caso de una hemorragia leve, el paciente deberá estar a dieta absoluta durante 48 horas y mantener un pH gástrico >4,5 mediante administración de protectores de la mucosa gástrica o antiácidos (ver tabla IX).

En las situaciones en las que el paciente presenta un sangrado moderado o persistente, la endoscopia se puede utilizar como método diagnóstico y terapéutico, en cuyo caso se utiliza la electrocoagulación bipolar o la sonda de calor.

En el caso de hemorragias masivas (varices esofágicas o ulcus duodenal) (figura 1), tras la estabilización hemodinámica y antes de actuaciones diagnósticas se puede iniciar el tratamiento con vasoconstrictores como la vasopresina (disminuye el flujo del sistema portal), que tiene el inconveniente de presentar importantes efectos secundarios (retención hídrica, hiponatremia, hipertensión, arritmias e isquemia miocárdica), por lo que está siendo desplazada por el octreótido, que presenta mínimos efectos secundarios (hiperglucemia). En general, las hemorragias por úlcera gastrointestinal o malformaciones vasculares no responden al tratamiento con vasoconstrictores.

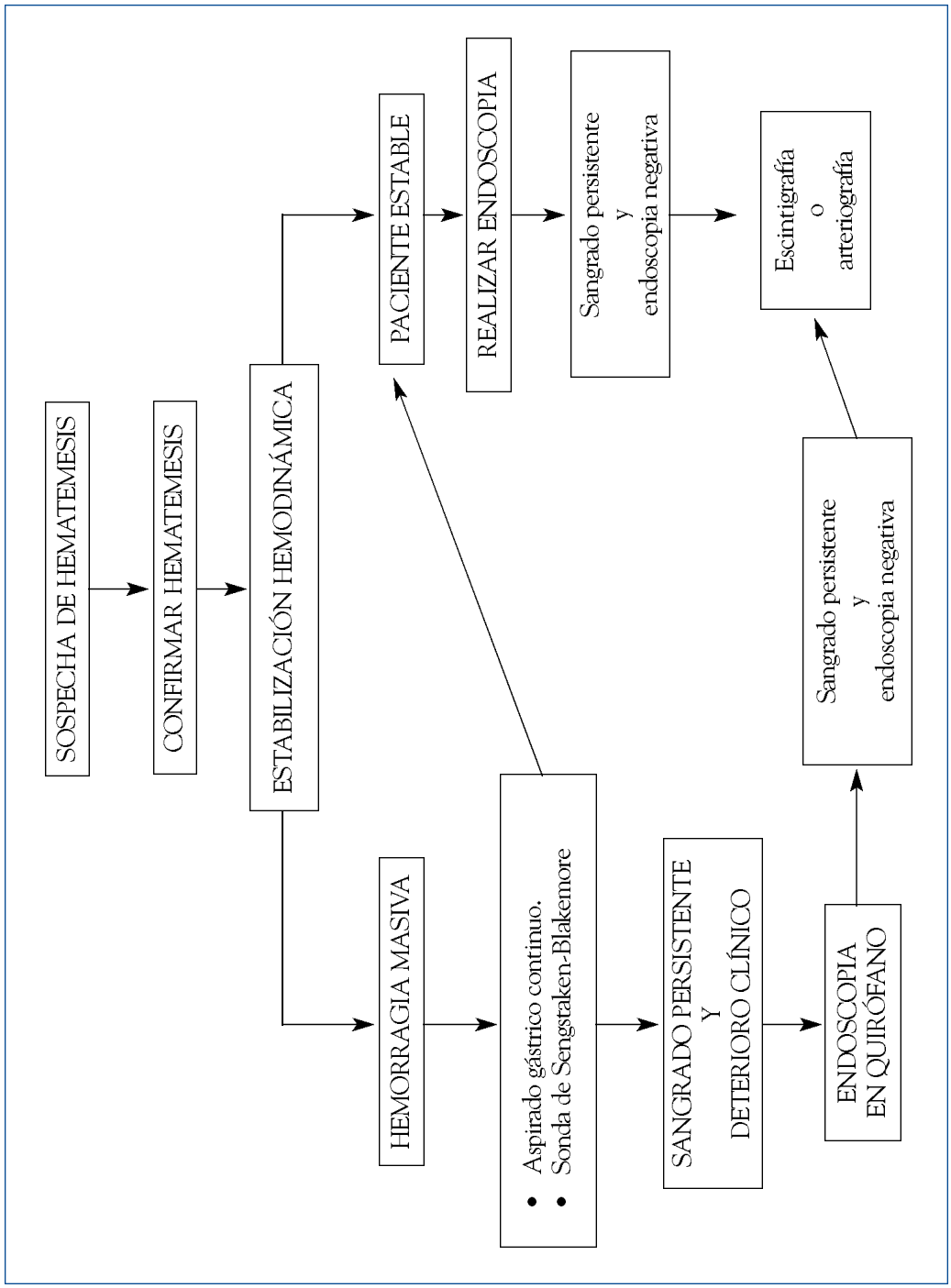

Figura 1. Actuación diagnóstica-terapéutica en la hematemesis activa.

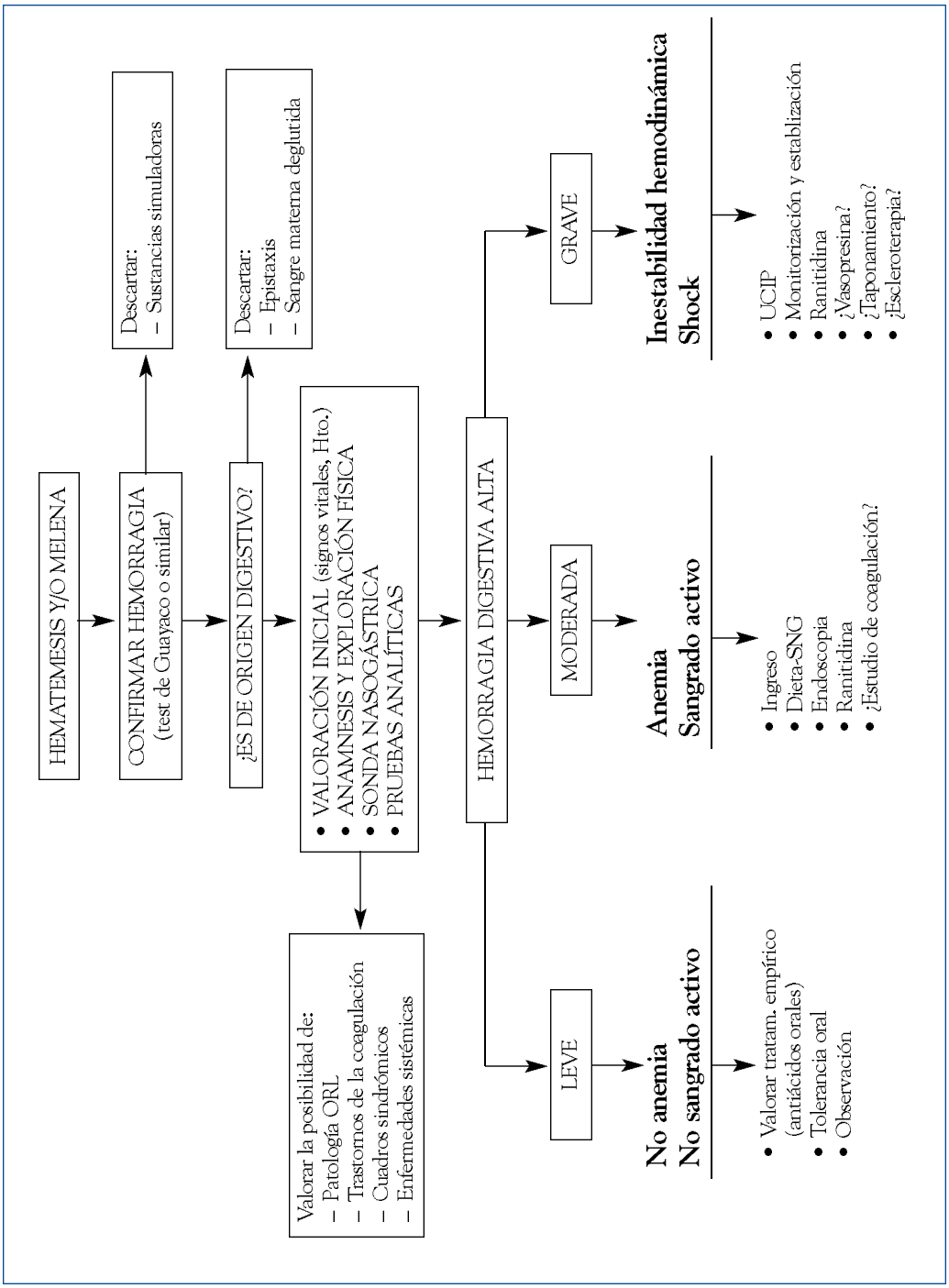

Figura 2. Actuación diagnóstica-terapéutica en la hemorragia digestiva alta.

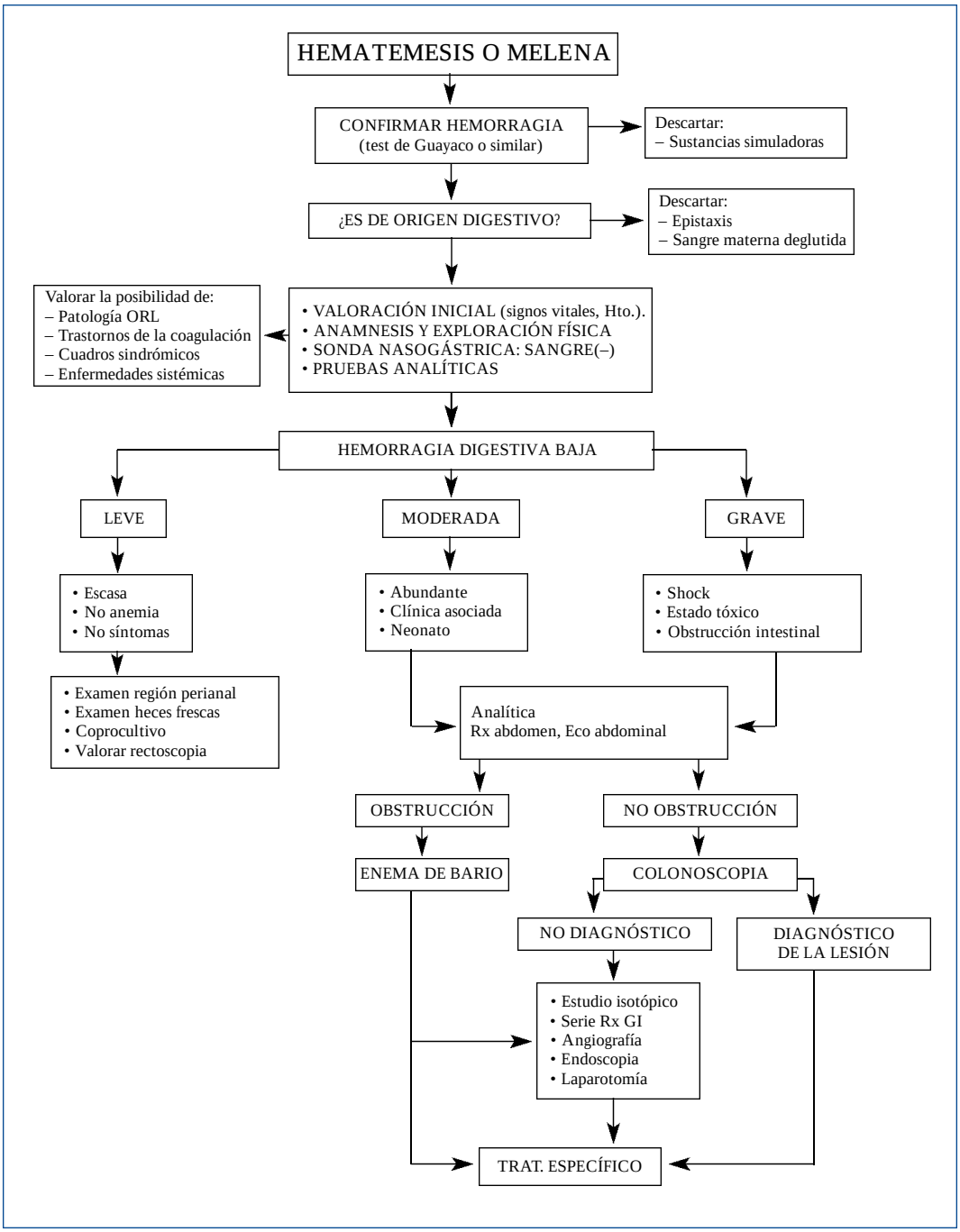

Figura 3. Actuación diagnóstica-terapéutica en la hemorragia digestiva baja.

TABLA IX. Farmacoterapia en la hemorragia digestiva	
Antiácidos	Vasopresores
Ranitidina i.v.	*Octeótrido*
Profilaxis úlceras de estrés: 1,5 mg/kg/día Sangrado: 4-7 mg/kg/día (2-4 dosis)	Bolo i.v. 1 µg/kg/dosis Perfusión i.i. 1 µg/kg/h
Omeprazol	*Vaspresina*
0,25-0,5 mg/kg/12-24 h i.v. lento 0,5-1 mg/kg/ 12-24 h oral	Bolo i.v. 0,3 U/kg en 2 ml/kg de SSF o dextrosa, en 30 min Perfusión i.v. 0,2-0,4 U/1,73 m^2/min
Gastroprotectores	
Sucralfato: 0,5-1 g/6 horas. Vía oral	

Mención aparte merecen las varices esofágicas sangrantes, cuyo tratamiento inicial es el taponamiento con la sonda de Sengtaken-Blakemore, infusión i.v. de vasopresina u octeótrido. En caso de persistir el sangrado es necesario valorar la realización de escleroterapia endoscópica intra o perivaricosa.

Las intervenciones quirúrgicas de emergencia (transacción esofágica, derivación portosistémica, derivación transyugulointrahepatico-portal) quedan reservadas para casos extremos.

Hemorragia digestiva baja

La actuación ante un paciente con sospecha de hemorragia digestiva baja, viene representada en la figura 3.

El tratamiento será el específico de cada entidad, en ocasiones médico (intolerancia a las proteínas de leche, enfermedad inflamatoria intestinal), endoscópico (polipectomía, escleroterapia o electrocauterio) o quirúrgico (divertículo de Meckel, malrotación, duplicación intestinal).

Bibliografía

1. Arain Z y Rossi TM. Gastrointestinal bleeding in Children: An overview of conditions requring nonoperative manegement. Semin Pediatr Surg 1999 Nov;8(4):172-80.
2. Fox VL. Gastrointestinal bleeding in infancy and childhood. Gastroenterol Clin North Am 2000 Mar;29(1):37-66.
3. Karrer FM, Narkewicz MR. Esophageal varices: current management in children. Semin Pediatr Surg 1999 Nov;8(4):193-201.
4. Morales JL, Álvarez-Calatayud G , Huber LB y Abunaji Y. Hemorragia gastrointestinal. Pediatr Integral 1995; 1: 84-92.
5. Morali A. Gastrointestinal hemorrhages in children. Rev Prat 1998 Feb 15;48(4):411-5.
6. Prieto Lozano G. Hematemesis. En Casado J y Serrano A. Urgencias y tratamiento del niño grave. Ed. Ergón; 2000, págs. 678-682.
7. Prieto Lozano G. Melenas y rectorragia. En Casado J y Serrano A. Urgencias y tratamiento del niño grave. Ed. Ergón; 2000, págs. 682-689.
8. Racadio JM, Agha AK, Johnson ND, Warner BW. Imaging and radiological interventional

techniques for gastrointestinal bleeding in children. Semin Pediatr Surg 1999 Nov; 8(4):181-92.

9. Squires RH Jr. Gastrointestinal bleeding. Pediatr Rev 1999 Mar;20(3):95-101.

10. Vinton NE. Gastrointestinal bleeding in infancy and childhood. Gastroenterol Clin North Am 1994 Mar;23(1):93-122.

NOTAS