10

Monoartritis

Rosa Merino

Concepto

Monoartritis es la tumefacción y/o limitación articular por dolor de una sola articulación.

Diagnóstico

El diagnóstico se realiza basándose en la anamnesis, la exploración, las pruebas complementarias y la evolución. Las causas de monoartritis se muestran en la tabla I.

Anamnesis

Debe incluir: a) motivo de consulta; b) edad; c) sexo; d) antecedentes personales (catarro, diarrea, traumatismo, contacto con enfermedades exantemáticas, ingesta de productos de vaquería u otros); e) antecedentes familiares de espondiloartropatía, trastorno de la coagulación o infecciones, y f) otros síntomas asociados (fiebre, lesiones cutáneas, rigidez tras el reposo y entesitis, que es el dolor y la inflamación en los lugares de inserción de tendones, fascias y ligamentos).

Exploración

Comprende el examen físico general y el del aparato locomotor: a) observación, palpación y valoración de la movilidad de todas las articulaciones, b) observación y palpación de las partes blandas del sistema musculosquelético, y c) evaluación de la deambulación.

Pruebas complementarias

En general son necesarias pocas pruebas al comienzo de la enfermedad, las cuales se amplían si la evolución del paciente lo exige.

Artrocentesis. Es una técnica con escaso riesgo en condiciones de asepsia rigurosa, rentable ya que a veces establece el diagnóstico y otras lo orienta, fácil si se adquiere la experiencia suficiente y poco invasiva si se compara con la mayoría de los métodos diagnósticos habituales.

En el líquido sinovial se valora: el aspecto macroscópico, el recuento celular, la tinción de Gram y el cultivo. Sus características, junto con los datos de la historia clínica ayudan en el diagnóstico diferencial (tabla II).

El líquido normal es de color amarillo pálido y transparente, y contiene menos de 2.000 células/μl. Sin embargo el inflamatorio es turbio, tanto más cuanto mayor sea el número de células que contiene. Un recuento superior a 10.000 células/μl sugiere una etiología inflamatoria, y si supera 50.000, infecciosa, sin excluir la causa inflamatoria. El líquido sinovial hemático, en artrocentesis no traumática, puede deberse a una contusión importante o a un trastorno de coagulación. Procesos como la sinovitis villonodular ocasionan un líquido de color marrón.

Radiología convencional. En general sólo muestra aumento de partes blandas, pero puede poner de manifiesto lesiones osteolíticas, osteocondritis, disminución del espacio articular u otros.

Otras pruebas. En bastantes ocasiones se precisan: hemograma, fórmula leucocitaria, velocidad de sedimentación globular, proteína C reactiva, coagulación, función hepática y

TABLA I. Etiología de la monoartritis	
RELACIONADA CON INFECCIÓN	
Séptica	Artritis debida a la invasión del espacio articular por un germen viable. Generalmente se trata de una bacteria. La más frecuente es *S. Aureus*
	Otros microorganismos como micobacterias u hongos también producen artritis invadiendo la articulación. Éstas se denominan según el germen responsable (artritis tuberculosa, etc.)
Vírica	Se observa en el curso de algunas viriasis (varicela, rubeola, Parvovirus B19, entre otras)
Postinfecciosa	Ocurre tras una infección extraarticular y cursa con líquido sinovial estéril
	Con frecuencia es poliarticular, como la fiebre reumática
	Brucela y *Borrelia* dan lugar a artritis postinfecciosas, si se considera que el germen no es viable en la articulación
	La artritis postinfecciosa secundaria a infección intestinal por *Salmonella*, *Shigellla o Campylobacter*, o genitourinaria por *Chlamydia trachomatis* se denomina artritis reactiva
INFLAMATORIA	
Artritis idiopática juvenil	Es el término que sustituye a los nombres artritis crónica juvenil y artritis reumatoide juvenil con los que hasta ahora se conocían las artritis infantiles persistentes y de causa desconocida. El 50% de los casos debutan como monoartritis
TRAUMÁTICA	Etiología a considerar ante traumatismo importante o microtraumatismos mantenidos, en niños mayores que practican deporte
TRASTORNO DE LA COAGULACIÓN	
Hemofilia u otro	El déficit de factores de la coagulación en ocasiones provoca hemartrosis y puede ser la primera manifestación clínica de la enfermedad
TUMORAL	
Ósea	El más frecuente es el osteoma osteoide
Sinovial	El hemangioma sinovial y la sinovitis villonodular son proliferaciones benignas, aunque a veces muy erosivas
	Los tumores sinoviales malignos son raros
OTRAS	La sinovitis transitoria de cadera es una monoartritis transitoria habitual en la práctica clínica. Su diagnóstico precisa la desaparición de los síntomas
	Otras etiologías extraordinariamente raras son: la neurofibromatosis, la sarcoidosis, la enfermedad de Behçet o la endocarditis bacteriana

TABLA II. Diagnóstico diferencial de la monoartritis						
			Líquido sinovial			
	Edad (años)	Sexo	Aspecto	Recuento celular/µl	Gram y cultivo	Datos clave
Séptica	< 3	V	Turbio o purulento	> 30.000	(+)	Dolor Fiebre
Vírica			Amarillo transparente	< 10.000	(-)	Exantema. Leucopenia. Linfocitosis. Serología
Postinfecciosa			Amarillo turbio	> 10.000	(-)	Antecedente infeccioso: faringitis, diarrea ...
AIJ* Oligoartritis	< 6	M	Amarillo turbio	> 10.000	(-)	Artritis persistente y ANA (+)
AIJ* Relacionada con entesitis	> 7	V	Amarillo turbio	> 10.000	(-)	Artritis persistente, HLA B27 (+) y entesitis
Traumática	> 10		Amarillo transparente o hemático	< 2.000	(-)	Antecedente traumático o de microtraumatismos
Trastorno de coagulación			Hemático		(-)	Hematomas en lugares poco habituales
Sinovitis transitoria de cadera	3 - 9		El cuadro clínico permite sospecharla y no está indicada la artrocentesis			Curación en 5 a 7 días
AIJ = artritis idiopática juvenil						

análisis elemental de orina. A veces se requiere: hemocultivo, coprocultivo, urocultivo, serología para *Brucela*, *Borrelia* y virus, Mantoux, inmunoglobulinas, anticuerpos antinucleares (ANA) o determinación de HLA-B27.

Gammagrafía ósea con tecnecio 99. Es útil para localizar osteomielitis, fracturas o tumores no observados con la radiología convencional. Tiene escaso interés para poner de manifiesto la artritis.

Ecografía. Especialmente utilizada en el estudio de la cadera para asegurar el aumento del líquido articular, en la rodilla para confirmar la presencia de un quiste poplíteo y en cualquier articulación para distinguir entre hipertrofia sinovial y aumento de líquido articular. Así mismo, en manos expertas, establece la existencia de tenosinovitis, roturas tendinosas y colecciones periarticulares.

Pruebas especiales. Sólo en las situaciones en que la monoartritis tiene un comportamiento anómalo es necesario realizar: tomografía axial computarizada (TAC) para examinar alteraciones óseas, resonancia nuclear magnética (RNM) para observar las partes blandas

(cartílago, sinovial, tendones, ligamentos y espacio articular) y por último la biopsia sinovial u ósea.

Reacción en cadena de la polimerasa. *Polymerase Chain Reaction* (PCR) es un método muy eficaz para identificar gérmenes difíciles de cultivar.

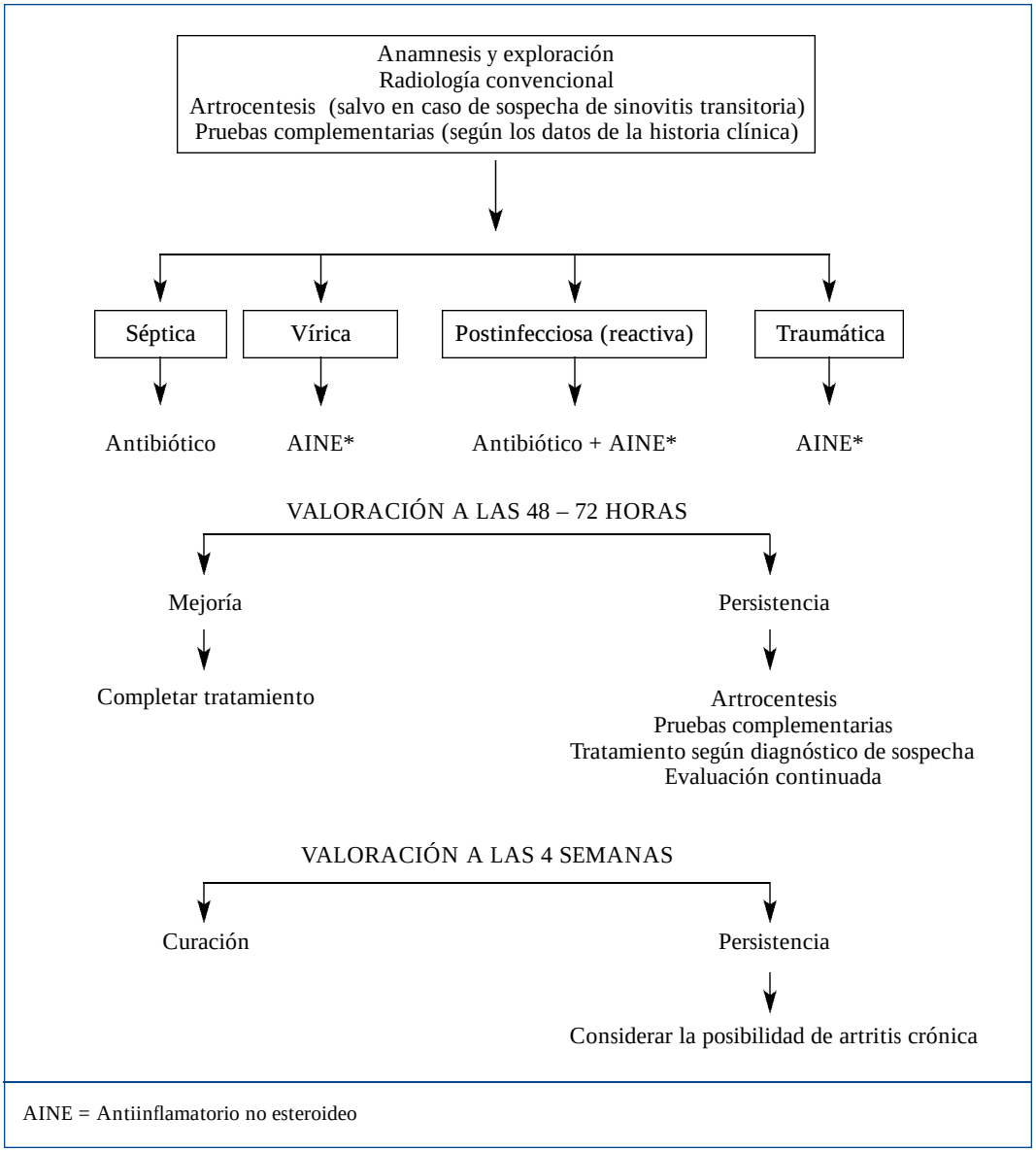

Figura 1. Actitud ante la monoartritis.

Características clínicas evolutivas

Artritis agudas

Artritis séptica. Afecta generalmente a niños con edad inferior a 3 años, no altera el estado general, es dolorosa, cursa con fiebre a veces no muy llamativa y con incremento de los reactantes de fase aguda. El tratamiento con el antibiótico apropiado permite una evolución favorable en un plazo de 3 a 4 semanas.

Artritis vírica. El diagnóstico se realiza por el exantema, la fórmula leucocitaria y la serología compatibles. Suele evolucionar a la curación en pocos días. La varicela plantea una situación especial, puede cursar con artritis vírica y también con artritis séptica por *S. pyogenes*.

Artritis postinfecciosa. Artritis en la que el germen no se encuentra en el espacio articular. Se puede aislar alejado de la articulación en faringe, heces, sangre, etc. En general con el tratamiento adecuado se resuelve en escasas semanas.

Artritis transitoria. Se utiliza este nombre para denominar la artritis de etiología desconocida con evolución favorable en pocos días. Un ejemplo es la sinovitis transitoria de cadera.

Artritis crónicas

Artritis idiopática juvenil (AIJ). Artritis que persiste más de 6 semanas sin causa conocida. En el caso de una niña menor de 6 años con ANA positivos, el diagnóstico más probable es AIJ oligoarticular. Cuando se trata de un niño mayor de 7 años con HLA B27 positivo, probablemente el diagnóstico sea AIJ en su categoría de artritis relacionada con entesitis.

Artritis infecciosa. La tuberculosis, la brucelosis, la enfermedad de Lyme y la infección por Parvovirus B19 son causas de artritis crónica, por lo que el Mantoux y la serología correspondiente son imprescindibles en toda artritis persistente.

Hemartrosis. Si corresponde a déficit de factores de la coagulación, puede cronificarse en ausencia del tratamiento específico.

Diagnósticos poco frecuentes. La sinovitis villonodular o el hemangioma sinovial son causas de monoartritis crónica. Su diagnóstico precisa la realización de biopsia sinovial.

Bibliografía

1. Cassidy JT, Petty RE. Texbook of pediatric rheumatology. 3ª ed. Philadelphia, Saunders, 1995.
2. García-Consuegra J, Merino R, Fernández Revuelta S, Soler C. Espondiloartropatías juveniles: estudio descriptivo de 40 pacientes. An Esp Pediatr 1998;48:489-94.
3. Malleson PN. Management of childhood arthritis. Part 1: acute arthritis. Arch Dis Child 1997;76:460-2.
4. Merino R. Actitud ante la monoartritis. En: González Pascual E. Manual práctico de Reumatología Pediátrica. Barcelona, Ed MRA SL, 1999: 661-72.
5. Petty RE, Southwood TR, Baum J, Bhettay E, Glass DN, Manners P, Maldonado-Coco J, Suárez-Almanzor M, Orozco-Alcala J, Prieur AM. Revision of the proposal classification criteria for juvenile idiopathic arthritis: Durban 1997. J Rheumatol 1998;25:1991-4.
6. Shetty AK, Gedalia A. Septic arthritis in children. Rheum Dis Clin North Am 1998;24:287-304.