INVOLUCIÓN PSICOMOTRIZ

L G Gutiérrez Solana, J J García Peñas
M L Ruiz-Falcó y M Pérez Sotelo

Las encefalopatías heredodegenerativas (EHD) son aquellas enfermedades hereditarias que afectan predominantemente al SNC, cuyo curso natural, una vez se inician, es progresivo y, eventualmente, incapacitante o letal. La mayoría se manifiestan a lo largo de la infancia. En muchas de ellas se conoce el defecto enzimático subyacente y/o el material que se acumula en la células neurales; son las denominadas encefalopatías metabólicas (lisosomales, peroxisomales, mitocondriales, aminoacidopatías, etc.), que serán tratadas en otros capítulos del libro. Del resto, sin defecto metabólico conocido, nos ocuparemos más extensamente en este tema.

Aunque, por separado, son enfermedades raras; en conjunto suponen una de las patologías más prevalentes en la infancia y con tendencia a ir aumentando. Además, en la actualidad, en muchas de ellas, es posible ofrecer a las familias un diagnóstico prenatal y de portadores. En general, el tratamiento es sintomático y poco eficaz.

El hallazgo clínico más importante de estas enfermedades es su *progresividad*. Una encefalopatía progresiva en un niño es, en general, una enfermedad genética. Se deben descartar tumores cerebrales, enfermedades inflamatorias subagudas o crónicas (sobre todo, inmunodeficiencia adquirida), hidrocefalia progresiva y algunos trastornos vasculares (síndrome de Moyamoya o malformaciones vasculares gigantes). El carácter progresivo de una enfermedad, se pone de manifiesto por tres datos de la historia:

1) Existencia de un *intervalo libre*, con desarrollo psicomotor normal.
2) *Pérdida de adquisiciones* ya alcanzadas (pérdida de habilidades motoras, del habla, alteración de la visión, demencia, etc.). Este hecho, puede ser difícil de discernir en algunas ocasiones: trastornos de inicio neonatal, enfermedades lentamenre progresivas, niños cuyo desarrollo inicial nunca ha sido normal, y niños con crisis convulsivas muy frecuentes o en politerapia (anticomicial, antipsicótica, etc.)
3) Aparición de *nuevos signos neurológicos* (movimientos involuntarios, crisis, etc.)

CLASIFICACIONES DE LAS EHD SIN DEFECTO METABOLICO CONOCIDO.

Se expone una clasificación que atiende al lugar preferentemente afectado dentro del SNC, y se hace una descripción sucinta de las enfermedades más representativas:

ENFERMEDADES DE LA SUSTANCIA BLANCA (LEUCODISTROFIAS):

– E. de Pelizaeus-Merzbacher: ligada a X, hipotonía, nistagmus, distonía y sín-

drome piramidal lentamente progresivo.

- S. de Cokayne: retinitis pigmentosa, nanismo, fotosensibilidad, retraso mental, microcefalia, calcificación de ganglios basales, signos piramidales y ataxia.
- Leucodistrofia con calcificación de los ganglios basales y linfocitosis en el LCR.
- E. de Alexander: macrocefalia progresiva, regresión psicomotriz, espasticidad, crisis y leucodistrofia de predominio anterior.

ENFERMEDADES DE LA SUSTANCIA GRIS:

- S. de Alpers: crisis intratables, regresión, ceguera, atrofia cerebral progresiva y, en muchos, al final, insuficiencia hepática.
- Ceroidolipofuscinosis: pérdida de visión (más en las juveniles), crisis mioclónicas (en las formas infantiles), demencia, PEV y ERG alterados e inclusiones densas características en la microscopía electrónica.
- Distrofia neuroaxonal: trastorno de la marcha, EMG neurógeno, atrofia óptica, anomalías EEG y alteraciones axonales en la biopsia de piel o conjuntiva.
- S. de Rett: niñas con desarrollo normal hasta los 6 meses, demencia con pérdida del lenguaje y estereotipias manuales, microcefalia, crisis y paresia espástica progresiva.
- E. de Lafora: a partir de los 10 años, epilepsia, polimioclonías, demencia, ataxia, cuerpos de Lafora en biopsia axilar y muerte en unos 5 años.
- E. de Unverricht-Lundborg (incluye mioclonus báltico y mediterráneo): clínica similar a la enfermedad de Lafora, pero más leve y de evolución más benigna.
- E. de inclusiones intraneuronales: alteración del aprendizaje, rabietas, disartria, signos extrapiramidales, crisis oculogiras e inclusiones típicas en biopsia rectal.

TRASTORNOS QUE AFECTAN A LOS GANGLIOS BASALES:

- Corea de Huntington: AD, síntomas extrapiramidales y demencia.
- Distonía muscular deformante: posturas anormales y espasmos distónicos generalizados, con progresión muy variable.
- E. de Hallervorden-Spatz: signos extrapiramidales y piramidales, demencia e hiperdensidad (TAC) / hipointensidad (RMC) en núcleos pálidos.

ENFERMEDADES DEL CEREBELO, TRONCO CEREBRAL Y MÉDULA ESPINAL:

- Ataxia telangiectasia: ataxia progresiva, apraxia oculomotora, telangiectasias oculocutáneas, infecciones de repetición, coreoatetosis y tendencia a neoplasias.
- Ataxia de Friedreich: ataxia, arreflexia, Babinski, pies cavos, escoliosis y cardiomiopatía.
- Paraplejía espástica familiar: espacticidad bilateral de predominio en miembros inferiores, en general AD.

DIAGNOSTICO

El diagnóstico se basa en las claves clínicas extraídas de la anamnesis y el examen neu-

rológico (historia familiar, edad de aparición, curso evolutivo, signos y síntomas clínicos predominantes), y en ciertas pruebas complementarias (neuroimagen y estudios bioquímicos, neurofisiológicos, moleculares, etc.) Estas claves nos permiten reducir las posibilidades diagnósticas y nos ayudan a seleccionar las pruebas más apropiadas.

Los antecedentes familiares de familiares muertos en la infancia por enfermedades desconocidas y de consanguinidad deben hacernos sospechar una EHD.

En cuanto a la edad de inicio; en el primer año de vida se manifiestan: la enfermedad de Alexander, la enfermedad de Pelizaeus-Merzbacher, el síndrome de Alpers y la lipofuscinosis infantil precoz. En el segundo año de vida se presentan: la distrofia neuroaxonal, la lipofuscinosis infantil tardía y algunos enfermos con síndrome de Alpers. En la niñez y adolescencia se inician: la enfermedad de Friedreich, la enfermedad de Unverricht-Lundborg y de Lafora, la enfermedad de Huntington, la enfermedad de Hallervorden-Spatz, la distonía deformante, la lipofuscinosis juvenil, la enfermedad de inclusiones intraneuronales, el síndrome de Cockayne, etc.

CLAVES CLÍNICAS ÚTILES EN EL DIAGNÓSTICO DE EHD SIN DEFECTO METABÓLICO DEMOSTRADO.

- Sñindrome piramidal: distrofia neuroaxonal y paraplejía espástica familiar.
- Parálisis cerebral distónica: Pelizaeus-Merzbacher y necrosis estriatal benigna.
- Macrocefalia progresiva y leucodistrofia: Alexander y Van der Knaap.
- Ataxia cerebelosa: Friedreich, ataxia telangiectasia; a veces, lipofuscinosis y epilepsias mioclónicas progresivas.
- Síndrome extrapiramidal progresivo: Pelizaeus-Merzbacher, Huntington, Hallervorden-Spatz y distonía de torsión.
- Crisis epilépticas: Alpers, Unverricht-Lundborg, Lafora y ceroidolipofuscinosis.
- Atrofia óptica: distrofia neuroaxonal y neuropatía axonal gigante.
- Retinitis pigmentosa: lipofuscinosis, Cockayne, Hallervorden-Spatz y paraplejía espástica familiar.
- Ceguera cortical: síndrome de Alpers.
- Parálisis oculomotoras: enfermedad de inclusiones intraneuronales.
- Apraxia oculomotora: ataxia telangiectasia.
- Nistagmus: Pelizaeus-Merzbacher.
- Telangiectasias oculocutáneas: ataxia telangiectasia.
- Cataratas: Cockayne.
- Hepatomegalia y disfunción hepática: estadios finales del síndrome de Alpers.
- Fotosensibilidad: xeroderma pigmentoso y Cockayne.

PRUEBAS COMPLEMENTARIAS EN EL DIAGNÓSTICO DE EHD.

A la vista de los datos proporcionados por la edad de inicio, los síntomas y signos clínicos y el curso evolutivo se realizarán las pruebas que se consideren más convenientes para llegar al diagnóstico.

Estudios bioquímicos. En la mayoría de los casos, se deberá excluir la posibilidad de una encefalopatía metabólica conocida o de una enfermedad mitocondrial, por lo cual serán precisos, en muchos casos, estudios bioquímicos básicos (perfil metabólico en sangre, orina y LCR) y otros más

específicos (aminoácidos, ácidos orgánicos, ácidos grasos de cadena muy larga, metabolismo del piruvato, sulfituria, enzimas lisosomales, determinación enzimática en fibroblastos o en músculos, etc.)

Neuroimagen. A pesar de su importancia actual, el examen neurorradiológico no puede sustituir al examen clínico. De hecho, muchos problemas neurológicos no muestran alteraciones visibles en la neuroimagen y algunos cambios radiológicos son difíciles de interpretar. La tomografía axial computada (TAC) es accesible, poco costosa y es de elección para visualizar clacificaciones y estructuras óseas. La resonancia magnética craneal (RMC) tiene mejor resolución anatómica, está libre de radiaciones, produce imágenes en tres dimensiones, presenta una mejor definición de la fosa posterior y visualiza con mayor detalle las alteraciones de la sustancia blanca y la sustancia gris; por ello, en la actualidad, se usa siempre en la valoración de pacientes con sospecha de encefalopatías degenerativas. Así, el diagnóstico de leucodistrofia no debe hacerse en ausencia de señales anormales de la sustancia blanca en las secuencias T2 de la RMC. Algunas lesiones que hoy se visualizan "in vivo" y que sirven para diagnóstico, antes sólo se podían observar en la autopsia (síndrome de Alpers, enfermedad de Alexander, Hallervorden-Spatz, etc.).

Estudio ultraestructural. Las biopsias de piel de la zona subescapular se estudian al microscopio electrónico, pudiendo obtenerse el diagnóstico de lipofuscinosis, distrofia neuroaxonal, enfermedad de Lafora (se prefiere biopsia axilar), etc. Una biopsia rectal o apendicular puede dar el diagnóstico de enfermedad por inclusiones intraneuronales. La biopsia muscular puede ayudar en el estudio de la patología mitocondrial.

Estudios del DNA. Cada vez se conocen más genes implicados en EHD. Las técnicas de biología molecular son, en algunos casos, el único método de confirmar el diagnóstico (enfermedad de Pelizaeus-Merzbacher, enfermedad de Huntington, etc.). En algunos casos, sirve para detectar heterocigotos, predecir la severidad de la enfermedad, y realizar el diagnóstico presintomático y el diagnóstico prenatal.

Estudios electrofisiológicos. No hay ningún trazado EEG específico de EHD, pero sí ciertas anomalías sugestivas. Un aplanamiento progresivo del EEG en un corto período de tiempo puede verse en el síndrome de Alpers y en la lipofuscinosis infantil precoz. En la lipofuscinosis infantil tardía son características las puntas occipitales de gran amplitud por fotoestimulación de baja frecuencia. Un deterioro progresivo de la actividad de fondo y del patrón normal de sueño sugiere siempre una encefalopatía difusa de base. La medida de las velocidades de conducción motora (VCM) y sensitiva (VCS), los potenciales evocados somato-sensoriales (PESS) y el electromiograma (EMG) son de gran importancia para estudiar la afectación del nercio periférico en las EHD; sobre todo, en las leucodistrofias, en la degeneración neuroaxonal y en la enfermedad de inclusiones intraneuronales. Los potenciales evocados auditivos (PEAT) pueden estar alterados de forma precoz en las leucodistrofias. Los potenciales evocados visuales (PEV) y el electrorretinograma (ERG) suelen estar alterados en las lipofuscinosis.

Radiología convencional. Las radiografías de esqueleto y las ecografías cardiacas y abdominal pueden ser útiles en la evaluación de algunas encefalopatías metabólicas.

TRATAMIENTO

El tratamiento de las EHD sin efecto metabólico conocido es puramente sintomáti-

co. En muchos casos, se necesitará una escolarización especial o con apoyos; en otros será preciso un programa rehabilitador con fisioterapia y/o tratamiento ortopédico; los pacientes con crisis se tratarán con fármacos antiepilépticos.

BIBLIOGRAFIA

1. Lyon G, Adams RD, Kolodny EH. Neurology of hereditary metabolic diseases of children. 2ª ed. New York: Mc Graw Hill; 1996.

2. Saudubray JM, Charpentier C. Clinical phenotypes: diagnosis/algorithms. En Scriver CR, Beaudet AL, Sly WS, Valle D, editores. The metabolic and molecular bases of inherited diseases. New York: Mc Graw Hill; 1995: 327-400.

3. Aicardi J. Diseases of the nervous system in childhood 2ª ed. London: Mc Keith Press; 1998.

4. Hoffmann GF, Surtees RAH, Wevers RA. Cerebrospinal fluid investigations for neurometabolic disorders. Neuropediatrics 1998; 29: 59-71.

5. Campistol J. Aproximación al diagnóstico de los errores congénitos del metabolismo por la neuroimagen. Rev Neurol 1999; 28: 16-23.

6. Swainman KF. Pediatric Neurology. 2ª ed. St. Louis: Mosby-Year Book; 1994.
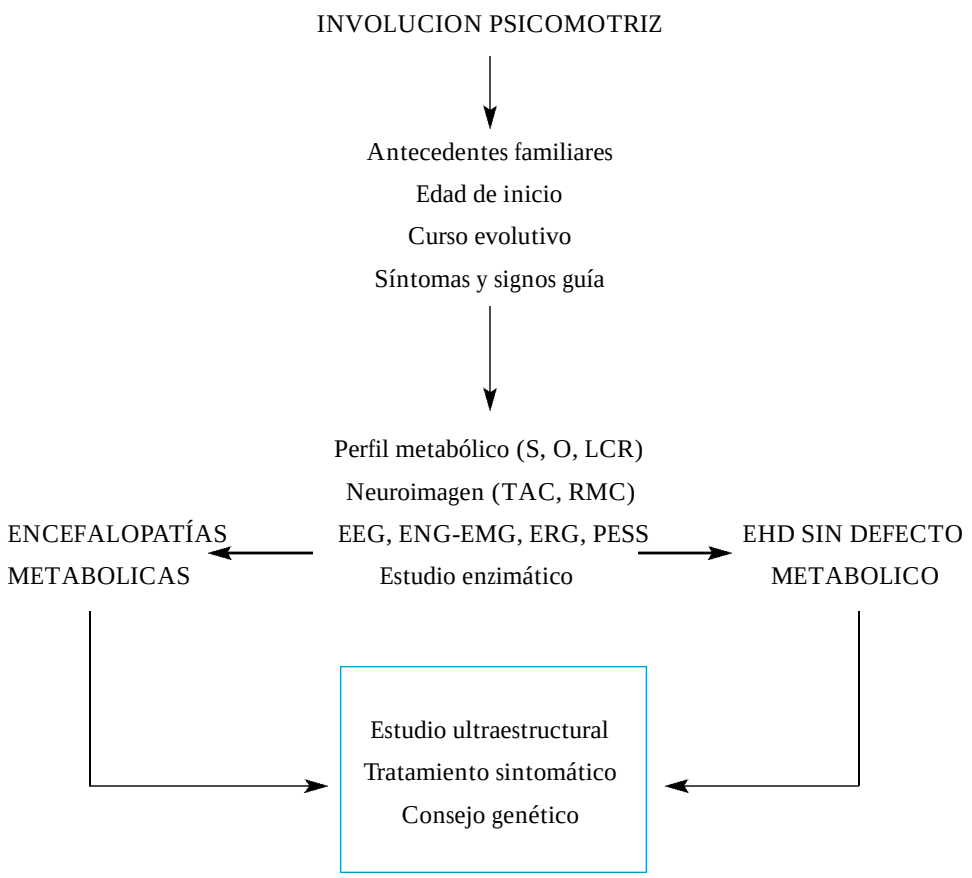
ALGORITMO DIAGNOSTICO-TERAPEUTICO DE LAS EHD.