Enterocolitis necrosante neonatal

Xavier Demestre y Frederic Raspall

La enterocolitis necrosante neonatal (ENN) es un proceso gastrointestinal agudo. Su incidencia es variable (1-2,4‰ nacidos vivos; 1-5% de los ingresos en unidades de cuidados intensivos neonatales) y su tasa de morbimortalidad muy elevada, especialmente en los de menor peso y edad gestacional, y en aquellos que requieren cirugía. Afecta esencialmente, aunque no exclusivamente, a los prematuros.

Su **etiología** es deconocida, y la patogenia, multifactorial. Diversos factores, infección, inestabilidad hemodinámica y alimentación enteral, pueden jugar un papel iniciador de la lesión en la mucosa intestinal en la **fase inicial**. Factores de protección intestinal pueden limitar esta agresión y evitar su progresión. De no ser así, malabsorción, estasis, hipercrecimiento bacteriano, liberación de endotoxinas, ácidos grasos de cadena corta, producción de gas hidrógeno por bacterias no patógenas, translocación bacteriana, distensión abdominal y compromiso vascular mesentérico favorecen la **propagación de** la lesión intestinal. Los mediadores inflamatorios juegan un papel fundamental, tanto en la fase inicial como en la propagación de la lesión. Los fenómenos de isquemia-reperfusión, microorganismos, disminución de la motilidad intestinal y mediadores inflamatorios específicos dentro del síndrome de respuesta inflamatoria sistémica (SRIS) son cofactores en la patogenia de la ENN. La producción intestinal de óxido nítrico inducido por citoquinas acelera la apoptosis de los enterocitos, y la hipoxia, las endotoxinas, el factor de necrosis tumoral a (FNT-a) y la alimentación enteral aumentan el factor activador de plaquetas (FAP), responsable de la alta susceptibilidad del intestino inmaduro a la necrosis. Las citoquinas IL-8, IL-1ra e IL-10 pueden incluso ser útiles para la identificación precoz de gravedad en la fase inicial (figura 1).

El diagnóstico se basa en la presencia de signos clínicos de afectación digestiva habitualmente asociados a signos inespecíficos de afectación sistémica y en el contexto, no siempre, de factores predisponentes (tabla I). La neumatosis intestinal (diagnóstica de ENN) y el neumoperitoneo (signo de necrosis y perforación intestinal) son hallazgos radiológicos característicos de la EEN. En fases muy iniciales, una simple distensión de las asas intestinales o edema de la pared intestinal y ascitis pueden ser, junto a la clínica, signos radiológicos de la enfermedad.

El **curso clínico** suele presentar 2 variantes bien definidas. La de **curso fulminante**, en prematuros o a término, caracterizado por deterioro clínico brusco, en ocasiones catastrófico, con distensión abdominal aguda, dificultad respiratoria o apnea, acidosis metabólica, hipotensión-shock y sangre en heces. Es indistinguible de un cuadro séptico, a menudo con hemocultivo positivo. La de **curso lento y progresivo**, más frecuente en prematuros de muy bajo peso, evoluciona en 1-2 días. Iniciada la alimentación enteral, aparecen signos de disfunción digestiva con cambios en el tránsito intestinal, intolerancia

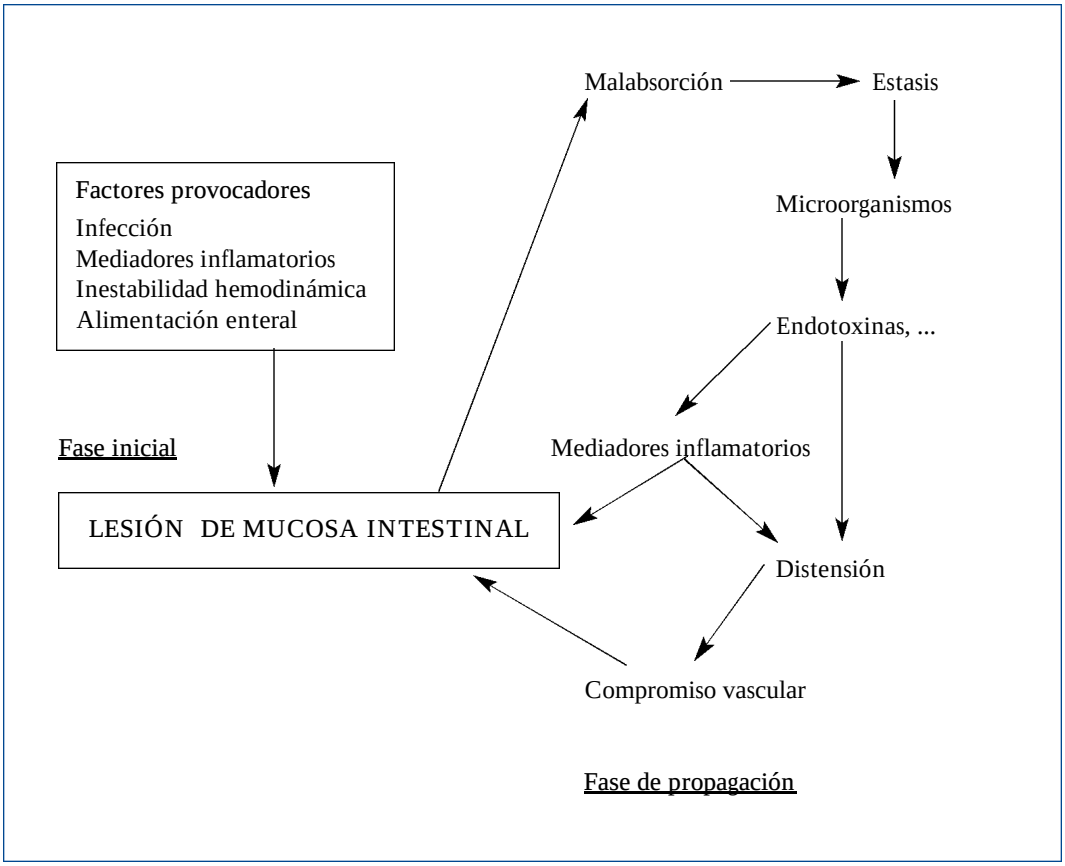

Figura 1. Etiopatogenia de la ENN

progresiva a la alimentación, retención gástrica biliosa y distensión abdominal intermitente, no dolorosa a la palpación al inicio del proceso.

El **tratamiento** de la ENN es esencialmente médico. Supresión de la alimentación enteral, descompresión abdominal mediante sonda orogástrica, tratamiento antibiótico de amplio espectro, soporte hemodinámico mediante drogas vasoactivas y administración adecuada de líquidos, corrección de los trastornos electrolíticos y de la acidosis. La evolución de la enfermedad suele ser favorable. Pero en un alto porcentaje de casos (>40%) es preciso recurrir a la cirugía. En los recién nacidos de muy bajo peso, en las formas fulminantes y en las de afectación intestinal extensa, con situación hemodinámica habitualmente precaria, los resultados son desfavorables. A la tasa de mortalidad hay que añadir la alta tasa de secuelas en forma de infecciones repetidas, estenosis de la luz intestinal, fístulas enterocólicas y síndrome de intestino corto tras grandes resecciones.

La colocación precoz de un **drenaje peritoneal**, previo a la laparotomía, puede resultar

TABLA I. Claves para el diagnóstico de la ENN, resaltando los más significativos

Factores predisponentes	Signos de afectación digestiva
Prematuridad	Ausencia deposiciones >24 horas
Alimentación enteral	Distensión abdominal
Isquemia-reperfusión-reoxigenación	Dolor a la palpación
Infección-SRIS	Retención gástrica biliosa
↓ Motilidad instestinal	Sangre en heces
¿Ausentes?	Enrojecimiento, edema, induración de la pared abdominal
	Masa abdominal
	Ascitis
Signos de afectación sistémica	**Signos radiológicos**
Distrés respiratorio	Neumatosis intestinal
Apnea	Neumoperitoneo
Letargia	Distensión de asas intestinales
Inestabilidad térmica	Edema de pared
Hipotensión (shock)	Ascitis
Rechazo del alimento	Asa intestinal fija
Acidosis metabólica	Gas portal
	Desaparición de aire intestinal

beneficioso en caso de deterioro clínico progresivo con importante distensión abdominal, o tras la aparición de neumoperitoneo, especialmente en los más pequeños y en aquellos con grave compromiso hemodinámico. Su finalidad es la descompresión abdominal, favoreciendo la irrigación mesentérica y la posible recuperación intestinal, así como la eliminación de detritus celulares (¿mediadores inflamatorios?). El drenaje peritoneal no excluye en absoluto la cirugía sino que pretende conseguir, en caso de ser necesaria, que se realice en mejores condiciones, tras la corrección de la acidosis, de los trastornos de la coagulación y de haber logrado mayor estabilidad hemodinámica. Tras el drenaje peritoneal, algunos recién nacidos recuperan la función intestinal sin precisar intervención quirúrgica. Y los que la precisan muestran una evolución más favorable. Ello no excluye, sin embargo, el riesgo de complicaciones (estenosis), que precisarán corrección quirúrgica posterior. Sí que parecen evitarse grandes resecciones intestinales al permitir una recuperación de la mucosa intestinal pasada la fase aguda de la ENN. Las formas fulminantes y la afectación de grandes extensiones de intestino siguen siendo de alto riesgo de morbimortalidad (figura 2).

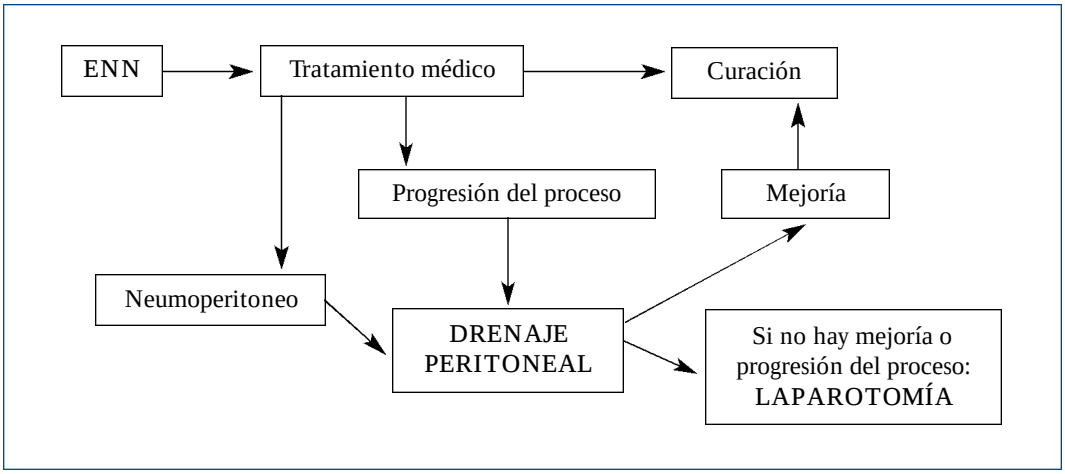

Figura 2. Esquema terapéutico de la ENN.

Bibliografía

1. Caplan MS, Jilling T. New concepts in necrotizing enterocolitis. Curr Op Pediatr 2001;13: 111-115.
2. Clark DA, Miller MJS. What causes neonatal necrotizing enterocolitis and how can it be prevented? En Current Topics in Neonatology. Hansen TN, McIntosh N. (eds.). WB Saunders Co Ltd, London, 1996; 160-176.
3. Demestre X, Ginovart G, Figueras J, Krauel X, Sagrera X, Raspall F. Peritoneal drainage in the management of neonatal necrotizing enterocolitis. Prenatal and Neonatal Medicine. Abstracts of the XVI European Congress of Perinatal Medicine, 1998; 3 Supl 1:78.
4. Demestre X, Ginovart G, Sagrera X, Vila C, Raspall F. Enterocolitis necrosante. En: Tópicos en Neonatología. Raspall F,Demestre X. (eds.). Easo, Barcelona, 1999; 313-326.
5. Dimmit RA, Meier AH, Skarsgard ED. Salvage laparotomy for failure of peritoneal drainage in necrotizing enterocolitis in infants with extremely low birth weight. J Pediatr Surg 2000;35:856-859.
6. Ein S, Shandling B, Wesson D, Filler RM. A 13 years experience with peritoneal drainage under local anesthesia for necrotizing enterocolitis perforation. J Pediatr Surg 1990;25:1034-1037.
7. Erlich PF, Sato TT, Short BL. Outcome of perforated necrotizing enterocolitis in the very low-birth weight neonate may be independent of the type of surgical treatment. Am Surgeon 2001;67:752-756.
8. Faix RG, Nelson M. Neonatal necrotizing enterocolitis: progress, problems and prospects. En: Recent Advances in Paediatrics. David TJ. (ed.). Churchill Livingstone, New York, 1998; 1-24.
9. Holman RC, Stoll BJ, Clarke MJ, Glass RI. The epidemiology of necrotizing enterocolitis infant mortality in the United States. Am J Pub Health 1997;87:2026-2031.
10. Ladd AP, Rescorla FJ, West KW, Scherer LR, Engum SA, Grosfeld JL. Long-term follow-up after bowel resection for necrotizing enterocolitis: factors afecting outcome. J Pediatr Surg 1998;33:967-972.
11. Moss RL, Dimmit RA, Henry MCW. A meta-analysis of peritoneal drainage versus laparotomy for perforated necrotizing enterocolitis. J Pediatr Surg 2001;36:1210-1213.
12. Rayyis SF, Ambalavanan N, Wright L, Carlo WA. Randomized trial of slow versus fast feed

advancements on the incidence of necrotizing enterocolitis in very low birth weight infants. J Pediatr 1999;134:293-297.

13. Richter R. Pediatric surgery trial is unorthodox approach to addressing disorder. Http://www.stanford.edu/dept/news/report/news/august9/pediatric-89.html.
14. Rovin JD, Rodgers BM, Burns RC, McGahren ED.The role of peritoneal drainage for intestinal perforation in infants with and without necrotizing enterocolitis. J Pediatr Surg 1999;34:143-147.
15. Sonntag J, Wagner MH, Waldshmidt J. Multisystem organ failure and capillary leak syndrome in severe necrotizing enterocolitis of very low birth weight infants. J Pediatr Surg 1998;33: 481-484.
16. Stoll BJ. Epidemiology of Necrotizing Enterocolitis. Clin Perinatol 1994;21:205-218.

NOTAS