Epiglotitis

Francisco Jesús García Martín y David Moreno Pérez

Introducción

La epiglotitis aguda (EA) es una inflamación de la epiglotis y las estructuras adyacentes de instauración brusca y rápidamente progresiva, que se produce sobre todo en niños pequeños. Su consecuencia más importante es la capacidad de provocar una obstrucción severa e incluso total de la vía aérea superior, pudiendo causar la muerte.

La introducción de la vacuna contra el *Haemophilus influenzae tipo B* (Hib), el principal patógeno implicado en la EA, ha reducido notablemente su incidencia, especialmente en los niños menores de 5 años.

Epidemiología

La incidencia en nuestro medio en la era prevacunal se cifraba en 2-4 casos por cada 100.000 habitantes al año[1]. Los dos factores más importantes que influyen en la adquisición de la infección son los déficits inmunitarios y la edad del paciente. Hasta hace unos años, el 95% de los casos se producían en niños menores de 5 años. Los niños con mayor susceptibilidad a padecer EA por Hib son aquellos que no poseen en sangre una concentración adecuada de anticuerpos frente al polisacárido capsular del Hib (PRP). El recién nacido posee anticuerpos maternos transmitidos por vía transplacentaria hasta los 2-3 meses de edad; a partir de entonces la incidencia de la enfermedad aumenta hasta los 5 años, edad en la que se desarrolla la inmunidad natural contra el Hib, que se adquiere a través del estado de portador o por haber padecido infecciones por este germen[2].

En la era prevacunal, la edad de presentación clásica era de 2 a 5 años, presentándose el 80% de los casos en menores de 3 años[1]. En adultos, existe un pico de incidencia entre los 30 y 40 años[3, 4]. Revisiones recientes de esta patología revelan que se está convirtiendo en una enfermedad infrecuente en niños, aumentando su incidencia en adultos. La razón de este cambio epidemiológico es el empleo en niños de la vacuna contra el Hib, sobre todo desde que se dispone de la vacuna conjugada que puede administrarse desde los 2 meses de edad[3]. En algunos países, como en Suecia, la reducción ha sido de hasta un 90% en sólo 5 años[5].

Es más frecuente en varones, tanto en edad pediátrica como adulta, suponiendo hasta el 70% de los casos en algunas series[3,4,6]. No existe predominio estacional claro, aunque parece más frecuente en meses fríos[6].

Etiología

Como ya se ha mencionado, hasta ahora, el Hib era el germen implicado en la mayoría de los casos de EA, suponiendo hasta el 90-95% de los casos. Otros gérmenes ocasionalmente productores de EA son *Streptococcus pneumoniae*, *Staphylococcus aureus*, *Streptococcus pyogenes*, *Pasteurella multocida* y *H. paraphrophilus*.

La etiología viral de la epiglotitis es muy rara, sobre todo en adultos, pero se han publicado algunos casos por herpes simple tipo 1.

Debido al efecto vacunal, queda por ver la evolución histórica de esta enfermedad.

Clínica

El caso típico de EA es el de un varón de 2 a 4 años de edad que presenta en cualquier momento del año una historia de 6 a 12 horas de fiebre elevada y disfagia. La odinofagia, más frecuente en niños mayores y adultos, se observa en el 85% de éstos[3]. De forma relativamente rápida, se instaura dificultad respiratoria, que hace que el paciente adopte una postura hacia adelante, con el cuello en hiperextensión y la boca abierta con la lengua fuera, presentando una postura clásicamente llamada "en trípode". Se muestra ansioso e inquieto. Es típico el babeo, aunque no constante, pudiendo faltar en la mitad de los casos. Al contrario que en las laringitis agudas, el estridor inspiratorio no es tan ruidoso, sino de tono bajo y húmedo, y es rara la tos.

La evolución de estos pacientes puede ser fulminante. En la mayoría, el tiempo transcurrido entre el inicio de los síntomas y el ingreso en la Unidad de Cuidados Intensivos es inferior a 24 horas[6]. La evolución puede ser más lenta en adultos, pero no por ello es potencialmente menos grave.

Los raros casos de EA de etiología viral son de presentación más insidiosa, pero de evolución potencialmente grave al igual que las bacterianas.

En los niños afectos por EA por este germen, aparece bacteriemia en la mayoría de los casos, lo que contrasta con el pequeño número de complicaciones metastásicas infecciosas, como meningitis, neumonía o artritis.

Diagnóstico

Entre las pruebas complementarias que se realizan en estos pacientes, suele observarse una leucocitosis moderada con desviación hacia la izquierda. La proteína C reactiva suele estar elevada.

La radiografía lateral de cuello ayuda al diagnóstico, pudiéndose observar una epiglotis aumentada de tamaño, pliegues aritenoepiglóticos engrosados y distensión de la hipofaringe, respetándose las estructuras subglóticas. Se considera que la sensibilidad de esta prueba diagnóstica oscila entre el 85 y el 90%[4]. Aun así, se cuestiona la realización de esta prueba de imagen ante la sospecha clínica evidente de epiglotitis, debido a la demora que supone en asegurar la permeabilidad de la vía aérea, por lo que se recomienda realizarla sólo en aquellos casos dudosos en los que el paciente está estable.

El diagnóstico definitivo se realiza mediante la visualización directa, con ayuda de un depresor lingual o un laringoscopio, de una epiglotis edematosa y de coloración "rojo cereza". Aunque existen casos descritos en la literatura de parada respiratoria al explorar a estos niños, se recomienda la visualización directa con un depresor en los casos de duda diagnóstica. Este examen sólo debe realizarse siempre que sea accesible la intubación inmediata. Esta exploración es normalmente más segura en adultos que en niños. No debe olvidarse que en todos los casos en los que se sospeche esta patología, está contraindicada la posición del paciente en decúbito supino durante la exploración, debido a que el peso de la epiglotis inflamada puede obstruir el vestíbulo laríngeo. Debe mantenerse al paciente en un ambiente relajado, ya que la ansiedad puede empeorar la dificultad respiratoria, sobre todo en los niños pequeños.

En cuanto al diagnóstico etiológico, se consigue aislar Hib en hemocultivo (95% de casos)[1] y cultivo de epiglotis en la mayoría de los niños y hasta en el 26% de los adultos afectos. Este porcentaje puede incrementarse mediante estudio serológico, detección del antígeno capsular del Hib en orina, búsqueda de material genético del germen en sangre o tejido epiglótico mediante la reacción en cadena de la polimerasa[7].

Diagnóstico diferencial

La EA (proceso supraglótico) debe diferenciarse fundamentalmente de los procesos subglóticos. Estos últimos incluyen como máximo exponente la laringitis aguda. En la tabla I se observan los aspectos clínicos diferenciadores fundamentales entre ambos procesos.

Tratamiento

El pilar fundamental en el tratamiento de la EA es el mantenimiento adecuado de la vía aérea, procurándose tan pronto como se sospeche esta patología. Inicialmente se debe administrar oxígeno sin interferir en la posición del paciente, mientras disponemos de las medidas de intubación con rapidez. Si el paciente está estable, se intubará bajo anestesia general en quirófano. En su defecto, se intubará de urgencias, utilizando tiopental y atropina intravenosos para sedar y evitar una posible respuesta vagal respectivamente. En ocasiones puede procederse a la intubación en sedestación, guiándose por un broncoscopio

TABLA I. Diagnóstico diferencial de los cuadros supra/subglóticos

	Supraglóticos (EA)	Subglóticos
Pródromos	No	Catarro de vías altas
Inicio	Brusco	Gradual
Fiebre	Elevada	Sí/no
Aspecto tóxico	Sí	No
Estridor	Sordo, inspiratorio continuo	Muy ruidoso
Tos perruna	No	Sí
Voz	Amortiguada	Ronca
Disfagia	Sí	No
Babeo	Sí	No
Preferencia postural	Sentado	No
Pronóstico	Grave	Normalmente leve
Necesidad de intubación-traqueotomía	Frecuente	Rara

de fibra óptica, utilizando anestesia local con lidocaína al 0,5%. El paciente ingresará en cuidados intensivos, donde se pondrá especial cuidado en evitar una extubación accidental.

Actualmente no hay consenso sobre el protocolo óptimo de la EA en adultos. No parece que haya dudas en el caso del paciente con obstrucción de la vía aérea inminente o actual, en el que la colocación inmediata de una vía aérea artificial es primordial. Sin embargo, el protocolo del paciente adulto con sintomatología leve o moderada es controvertido. Por un lado, debido a la potencial rapidez de la instauración de una obstucción fatal de la vía aérea en estos pacientes (hasta un 18%)[3], algunos autores recomiendan la obtención de una vía aérea artificial en el momento de presentación[8]. Otros apoyan una postura más conservadora, con monitorización y vigilancia estrecha de aquellos pacientes que no presentan disnea[3,9].

La mayoría de autores prefieren la intubación endotraqueal en lugar de una traqueostomía, a pesar de la dificultad que conlleva la inserción de un tubo endotraqueal a través de una epiglotis inflamada. Así, esta técnica no está exenta de complicaciones en estos pacientes: el paso del tubo puede causar hemorragia y fragmentación de la epiglotis. La gran ventaja de la intubación es la facilidad de su extracción transcurridas las 36-48 horas que habitualmente tarda en disminuir la inflamación de la epiglotis. La intubación endotraqueal debe realizarla el médico más adiestrado en esta técnica. En situaciones de extrema gravedad, con imposibilidad de intubación o traqueotomía urgente, puede recurrirse a una cricotiroidotomía urgente.

En el supuesto de realizar la radiografía lateral de cuello previa a la obtención de una vía aérea, debe siempre acompañarse al paciente con el material necesario para realizar una intubación urgente si es preciso.

El otro pilar del tratamiento es la antibioterapia, que debe administrarse siempre por vía intravenosa. El antibiótico de elección es una cefalosporina de tercera generación, normalmente cefotaxima intravenosa en dosis de 150-200 mg/kg/día, o ceftriaxona i.v. a 50-75 mg/kg/día. Presentan una excelente biodisponibilidad y una actividad demostrada contra el Hib. En pacientes alérgicos a betalactámicos puede utilizarse aztreonam asociado a vancomicina. La antibioterapia debe mantenerse durante al menos 7-10 días.

La administración de corticoides por vía intravenosa puede ser beneficiosa en estos pacientes durante la fase inicial del tratamiento, pudiendo disminuir notablemente el edema supraglótico.

Evolución

La EA es un cuadro de extrema gravedad. La muerte se puede producir por obstrucción respiratoria grave no corregida, sepsis o parada cardiorrespiratoria.

Los pacientes con EA habitualmente mejoran en 36-48 horas de antibioterapia adecuada. Normalmente, el período durante el cual es necesaria la intubación endotraqueal es corto, siendo extubados normalmente en 48 horas. Para llevar a cabo la extubación del paciente se precisa una mejoría clínica general, la presencia de escape de aire alrededor del tubo endotraqueal, así como evidencia de resolución por visualización directa de la epiglotis con un laringoscopio de fibra óptica.

Así pues, a pesar de ser una patología potencialmente grave, la mortalidad es baja, cifrándose en adultos en torno al 1%[3,9].

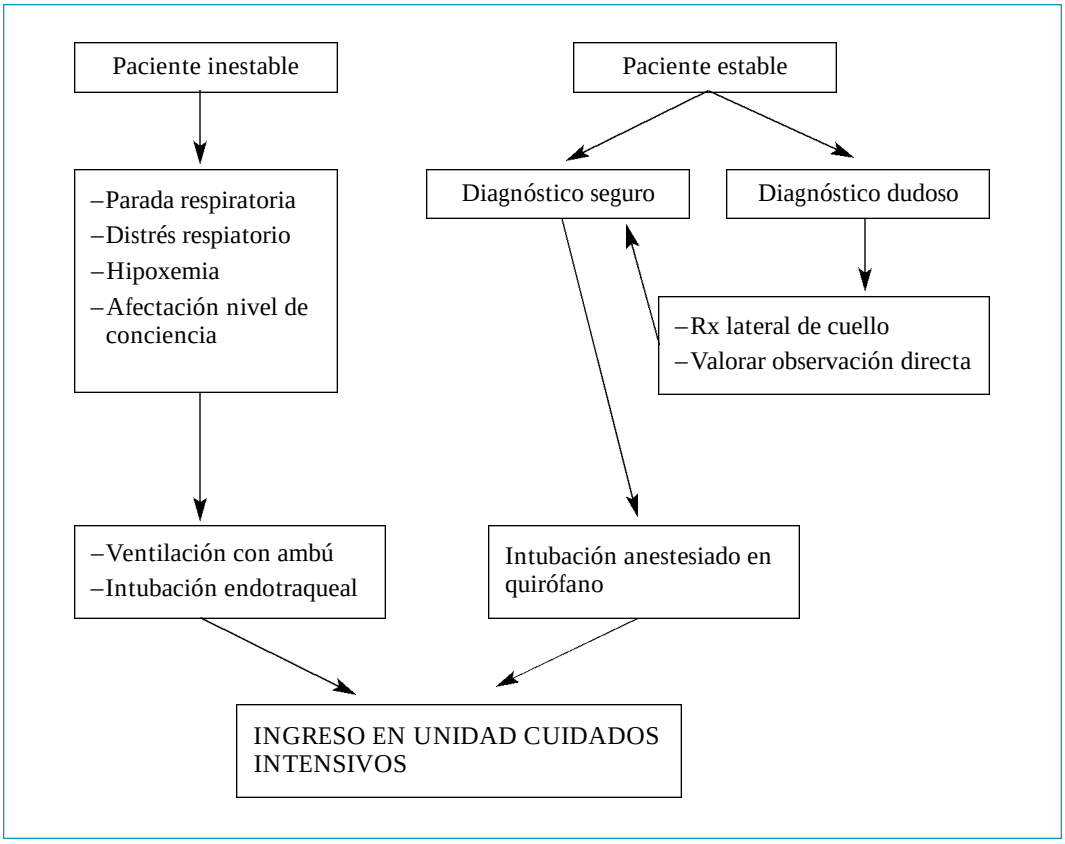

Figura 1. Esquema terapéutico en la epiglotitis aguda.

Prevención

La aparición de la vacuna conjugada (polisacárido PRP unido a proteína transportadora) contra el Hib ha sido y es un arma fundamental en la prevención de la enfermedad invasiva por este germen, incluida la EA. La transmisión intrafamiliar del Hib parece disminuir si existe algún miembro de la familia vacunado.

La eficacia clínica de esta vacuna es cercana al 100%. Aun así, no se puede rechazar el diagnóstico de sospecha de EA en un niño con cuadro clínico compatible y correcta vacunación contra Hib, ya que se han publicado casos en estas circunstancias[10].

Bibliografía

1. Del Carmen-Otero M, Sanchís N, Modesto V, Pérez-Tamarit D, Asensi F, Santos M. Acute epiglottitis caused by Haemophilus influenzae type b in children: presentation of 21 cases. Enferm Infecc Microbiol Clin 1997; 15:462-467.

2. Comité Asesor de Vacunas. Vacunación contra el Haemophilus influenzae tipo b. En: Manual de Vacunas en Pediatría (1ª edición). Madrid: Egraf S.A., 1996; págs. 119-130.

3. Park KW, Darvish A, Lowenstein E. Airway management for adults patients with acute epiglottitis. Anesthesiology 1998; 88: 254-261.

4. Mayo-Smith MF, Spinale JW, Donskey CJ, Yukawa M, Li RH, Schiffman FJ. Acute epiglotitis. An 18-year experience in Rhode Island. Chest 1995; 108: 1640-1647.

5. Garpenholt O, Hugosson S, Fredlund H, Bodin L, Olcén P. Epiglottitis in Sweden before and after introduction of vaccination against Haemophilus influenzae type b. Pediatr Infect Dis J 1999; 18: 490-493.

6. Lalinde Fernández M, Casado Flores J, Riaza Gómez M, Martínez de Azagra A. Epiglotitis aguda. Estudio de 23 casos. An Esp Pediatr 1999; 51: 543-544.

7. Trollfors B, Nylen O, Carenfelt C, Fogle-Hansson M, Freijd A, Geterud A, et al. Aetiology of acute epiglottitis in adults. Scand J Infect Dis 1998, 30: 49-51.

8. Hingorani AD, Dziersk J, Jones AT, Golding-Wood D, Leigh JM. Acute epiglottitis: establish an airway early. Br Med J 1994; 308: 719-725.

9. Hebert PC, Ducic Y, Boisvert D, Lamothe A. Adult epiglottitis in a Canadian setting. Laryngoscope 1998; 108: 64-69.

10. Wagle A, Jones RM. Acute epiglottitis despite vaccination with Haemophilus influenzae type B vaccine. Pediatr Anesth 1999; 9:549-550.

NOTAS