La espalda: su estructura y su cuidado

1. Nuestra espalda

Básicamente, la espalda cumple tres funciones:

1. Sostener el cuerpo y permitir su movimiento.
2. Contribuir a mantener estable el centro de gravedad, tanto en reposo como en movimiento.
3. Proteger la médula espinal en una envuelta de hueso.

Para poder sostener el peso del cuerpo, la espalda debe estar compuesta por huesos muy resistentes y músculos potentes; sin embargo, también tiene que ser flexible, con el objetivo de permitir un gran número de movimientos. Por eso no está compuesta por un gran hueso sino por 33 vértebras separadas, dispuestas una encima de otra y sostenidas por un sistema de músculos (los cuales actúan como contrapeso que compensa el resto de movimientos del cuerpo) y ligamentos (que ofrecen estabilidad a todo el conjunto de esta estructura).

Para proteger la médula espinal, las vértebras tienen una forma especial; un agujero en su centro por el que discurre la médula.

La columna vertebral

La columna vertebral del ser humano está formada por 33 vértebras, 7 primeras cervicales, 12 dorsales y 5 lumbares, que están separadas por los 23 discos intervertebrales correspondientes. Las 5 sacras están fusionadas, al igual que las 4 coxígeas, formando los huesos sacro y coxis.

Si se observan de frente, las vértebras están perfectamente alineadas y forman una vertical. Sin embargo, de perfil, forman curvas: la superior -en la zona cervical- y la inferior -en la lumbar- son cóncavas hacia atrás y se llaman lordosis -cervical y lumbar respectivamente-, y la curva media es cóncava hacia delante y se llama cifosis dorsal. Esta disposición permite que la columna sea muy resistente a la carga aplicada en dirección vertical, puesto que sus curvaturas le dan flexibilidad.

Por eso, en algunos países era tradicional transportar la carga sobre la cabeza, manteniendo, de esta forma, el centro de gravedad en el eje de la columna, con lo que la musculatura de la espalda apenas tiene que trabajar.

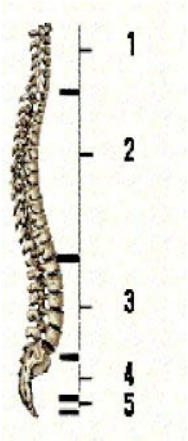

Columna vertebral vista de perfil
1. Cervicales
2. Dorsales
3. Lumbares
4. Sacro
5. Coxis

Los discos intervertebrales

Entre las vértebras cervicales, dorsales y lumbares existe un amortiguador, llamado "disco intervertebral". Está compuesto por dos partes: la parte central de consistencia gelatinosa que se denomina "núcleo pulposo", y una envuelta fibrosa que lo mantiene en su lugar y se denomina "anillo o envuelta fibrosa".
El anillo fibroso es más grueso en la porción anterior del disco, por lo que la pared posterior es más frágil. Ese es el motivo por el que la mayoría de las veces en las que el anillo se rompe, causando una hernia discal, lo hace por detrás.
La presión en el núcleo pulposo es de 5 a 15 veces superior a la presión arterial, por lo que no puede llegar sangre a él. Por eso tampoco hay nervios en el núcleo pulposo; sólo los hay en las capas más externas de la envuelta fibrosa. Eso explica que la degeneración del disco pueda ser indolora mientras no afecte a la capa más externa de la envuelta fibrosa.

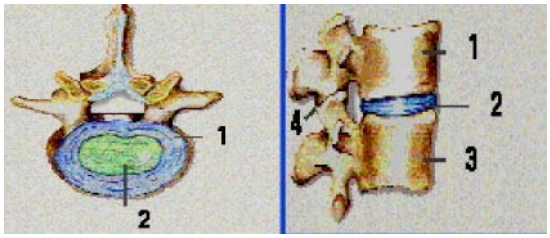

Vista superior
1. Anillo fibroso
2. Núcleo pulposo

Vista Lateral
1. Vértebra
2. Disco intervertebral
3. Vértebra
4. Articulación facetaria.

Con el paso del tiempo, la carga que soporta el disco hace que el núcleo pulposo se vaya desgastando y pierda altura. Ese proceso, conocido como "artrosis vertebral", no es una enfermedad en sí misma, sino que la mayoría de las personas sanas, a partir de los 30 años, comienzan a tener cierto grado de desgaste.

De hecho, los ancianos suelen perder altura porque el desgaste del núcleo pulposo hace que el disco pierda espesor, por lo que las vértebras se acercan entre sí.

De forma inversa, cuando la carga disminuye los discos dejan de estar comprimidos y se incrementa la separación entre las vértebras. Eso ocurre durante la noche, cuando al estar acostados desaparece la carga vertical. Se calcula que una persona de edad media puede aumentar hasta dos centímetros de altura durante la noche. También por el mismo motivo los astronautas aumentan de altura cuando están en condiciones de ingravidez.

2. Los músculos de la espalda

Los músculos paravertebrales se coordinan con los abdominales y el músculo psoas para mantener la columna recta, del mismo modo que lo hacen las cuerdas opuestas que sujetan el mástil de un barco. Los glúteos fijan la columna a la pelvis y dan estabilidad al sistema.

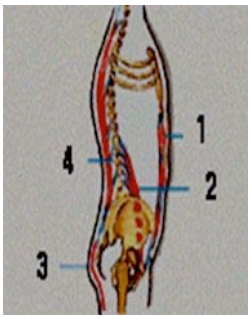

Vista lateral
1. Músculos abdominales
2. Músculos psoas
3. Músculos glúteos
4. Músculos paravertebrales

Los músculos abdominales

Se extienden desde la parte inferior de las costillas hasta la parte superior de la pelvis, protegiendo los órganos internos. Los que están en la parte anterior se denominan "rectos anteriores", y al contraerse tienden a acercar las costillas a la pelvis frontalmente, doblando la columna hacia delante. Los abdominales que están en la parte lateral se denominan "oblicuos" y "transversos". Al contraerse el transverso izquierdo acercan las costillas hacia la pelvis por el lado izquierdo, haciendo que en el lado derecho se separen las costillas de la pelvis. Al contraerse los oblicuos ("mayor" y "menor") hacen rotar las caderas sin que se muevan los hombros. Si se contraen a la vez que los rectos anteriores, acercan las costillas a la pelvis de forma cruzada, acercando el hombro derecho hacia la cadera izquierda o al revés. La contracción del transverso actúa de forma similar al de una faja, apretando las vísceras contra la columna vertebral.

Los paravertebrales

Se extienden por toda la parte posterior del tronco, desde la nuca hasta la pelvis, uniendo por detrás la parte inferior de las costillas con la pelvis y las vértebras con los omóplatos, y entre sí hasta la nuca.

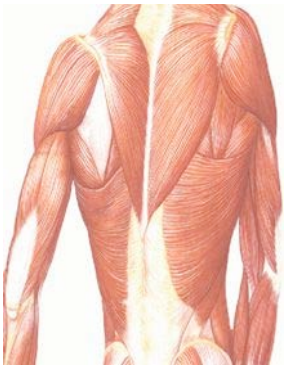

El psoas

El psoas se extiende desde la última vértebra dorsal y las cinco lumbares hasta el muslo, atravesando la pelvis. Al contraerse, aproxima el muslo y las vértebras por delante, hasta hacer que se toquen el pecho y la rodilla. En los primeros 30 grados de flexión, los abdominales y el psoas colaboran. A partir de esa postura, el resto de la flexión del pecho sobre la pelvis se debe sólo a la acción del psoas.

Los glúteos y el piramidal

Los glúteos se extienden desde la pelvis hasta el fémur por detrás, formando las nalgas. Al contraerse tienden a llevar la pierna hacia atrás y hacia afuera. Al erguir la espalda hacia atrás, los glúteos e isquiotibiales colaboran con los paravertebrales. Los glúteos y otros músculos de la pelvis, como el piramidal, contribuyen a mantener una tensión dinámica en la cintura pélvica, lo que aporta un punto de apoyo estable a la columna vertebral.

Los isquiotibiales

Se extienden por la parte posterior del muslo, dirigiéndose por detrás desde la pelvis hasta la rodilla. En la extensión de la espalda, los glúteos e isquiotibiales colaboran con los paravertebrales. Si los músculos isquiotibiales están acortados, tienden a provocar una rectificación de la columna lumbar y un dorso curvo o hipercifosis dorsal ya que son los tirantes posteriores que provocarán una retroversión de la pelvis.

3. Cómo aparece el dolor de espalda

El dolor aparece por un mecanismo neurológico que implica la activación de los nervios que transmiten el dolor y el desencadenamiento de la contractura muscular y la inflamación. A veces, también puede conllevar la compresión de la raíz nerviosa.

El dolor de espalda aparece y se mantiene mediante dicho mecanismo neurológico:

1. Se activan unas fibras nerviosas concretas o "nervios del dolor".
2. Su activación causa dolor y desencadena inflamación y contractura muscular.
3. Se constituye un círculo vicioso: la inflamación y la contractura muscular contribuyen al mantenimiento del dolor.
4. Si la activación de esas fibras nerviosas dura el tiempo suficiente, se ponen en marcha mecanismos bioquímicos que pueden perpetuar su activación indefinidamente.

En esa situación, el dolor se mantiene aunque desaparezca la causa que inicialmente lo desencadenó. Este mecanismo neurológico que causa el dolor, la inflamación y la contractura muscular puede ser desencadenado por alguna lesión estructural, como por ejemplo, cuando se produce una hernia discal. Pero también pueden desencadenarse sin lesión estructural, como en el caso del mantenimiento de una postura incorrecta, que provoca sobrecarga muscular y contractura.

4. Alteraciones orgánicas de la columna vertebral

Las alteraciones más frecuentes son:

- Escoliosis
- Hipercifosis

- Hiperlordosis
- Espondilolisis
- Espondilolistesis

a. Escoliosis

Qué es: Desviación lateral de la columna vertebral.

Cómo se produce: En más del 85% de los casos su causa es desconocida. En el resto de los casos se debe a defectos de la formación de la columna vertebral durante la vida embrionaria o acompaña a otras enfermedades generales, como la distrofia muscular o el Síndrome de Marfan.

Síntomas: Vista desde atrás una columna vertebral normal es recta, de forma que la espalda aparece simétrica. Cuando existe una escoliosis, la columna se ve curvada y se pueden observar uno o varios de estos signos:

- Una cadera más alta o abultada que la otra.
- Un omóplato (o "paletilla") más alto o abultado que el otro.
- Un hombro más alto que el otro.
- La cabeza no está centrada con respecto a las caderas.
- De pie, con los brazos colgando, el espacio entre un brazo y el tronco es mayor a un lado que al otro.
- Al agacharse hacia adelante con las piernas estiradas hasta que la espalda quede horizontal, un lado está más alto o abultado que el otro.

La escoliosis es una variante de la normalidad muy frecuente; aproximadamente el 70% de la población tiene cierto grado de escoliosis.

Riesgos: El grado de curvatura puede aumentar durante el crecimiento, especialmente en las niñas. Por eso a los niños o adolescentes en los que se detecta una escoliosis hay que hacerles radiografías periódicamente para vigilar su eventual progresión.

En casos extremos, en los que la desviación es todavía más pronunciada, puede causar problemas pulmonares o cardiocirculatorios por la deformación de la caja torácica.

Diagnóstico: Aunque para diagnosticar una escoliosis suele ser suficiente observar al sujeto desde atrás con el torso desnudo, es necesario hacer una radiografía para determinar con precisión los grados de curvatura.

Tratamiento: En más del 90% de los casos de escoliosis, la desviación es de menos del 60º y no hay que hacer ningún tratamiento cruento.

El ejercicio adecuado, adaptado por un médico a cada caso específico, suele ser suficiente para prevenirla o tratarla.

En los casos en los que la desviación progresa pese al ejercicio y la curvatura no es muy pronunciada, puede ser necesario un corsé. En esos casos, es necesario evitar la atrofia muscular que conlleva el uso constante del corsé, por lo que hay que quitarlo con la periodicidad que prescriba el médico. El corsé no es útil para enderezar la columna, pero puede serlo para detener la progresión de su curvatura.

Cuando el corsé es incapaz de frenar la progresión de la desviación, puede ser necesaria la cirugía; ésta puede disminuir los grados de curvatura y evitar que ésta progrese en el futuro.

b. Hipercifosis

Qué es: Aumento de la concavidad anterior de la columna dorsal.

Cómo se produce: En la mayoría de los casos se debe a la adopción prolongada de posturas inadecuadas o a que falta potencia en la musculatura paravertebral.

En una pequeña proporción de los adolescentes con hipercifosis, la deformación no se debe a los vicios posturales ni a la falta de musculatura, sino a una anomalía en el proceso de osificación de las vértebras dorsales, conocida como enfermedad de Scheuermann. Por último, existen otras causas de hipercifosis que no son realmente patologías mecánicas del raquis, como infecciones tuberculosas de la vértebra, o aplastamientos vertebrales por osteoporosis.

Síntomas: Lo habitual es que no cause dolores y sólo sea una observación estética. Observando al sujeto de perfil, se percibe el aumento de la curvatura, en forma de "joroba" o "chepa".

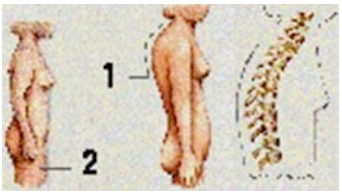

Vista lateral
1. Hipercifosis

2. Normal

La debilidad de la musculatura que suele provocar la hipercifosis puede causar contracturas musculares y dolores.

Diagnóstico: Habitualmente, la hipercifosis puede observarse directamente. Una radiografía permite confirmarla y determinar sus causas.

Tratamiento: La corrección de los vicios posturales y el ejercicio adecuado suele ser suficiente para corregir la hipercifosis y prevenir o tratar los dolores que puedan existir.

Excepcionalmente, algunos médicos recomiendan un corsé en casos especialmente deformantes o progresivos de la enfermedad de Scheuermann detectados antes de que termine el crecimiento.

c. Hiperlordosis

Qué es: Aumento de la concavidad posterior de la columna vertebral, habitualmente en la zona lumbar aunque también puede darse en la cervical.

Vista lateral
1. Hiperlordosis
2. Normal

Cómo se produce: En la mayoría de los casos, su causa es desconocida y aparece desde que se forma el esqueleto. Se ha observado que la raza negra es propensa a sufrir hiperlordosis. En algunos casos, el acortamiento de la musculatura isquiotibial puede facilitar la adopción de posturas hiperlordóticas.

Síntomas: Lo habitual es que sólo sea una observación estética y no cause dolores.

Riesgos: Algunos estudios sugieren que la hiperlordosis puede aumentar la carga que soportan las articulaciones facetarias y, eventualmente, eso puede acelerar su desgaste.

Diagnóstico: Habitualmente, la hiperlordosis puede observarse directamente. Una radiografía permite confirmarla.

Tratamiento: En sí misma no requiere tratamiento. El ejercicio físico adecuado suele ser suficiente para compensar el eventual riesgo de sobrecarga de las articulaciones facetarias.

d. Espondilolisis

Qué es: Rotura de la lámina de la vértebra, de forma que la articulación facetaria queda separada del resto. La vértebra que se afecta más frecuentemente es la quinta lumbar, seguida por la cuarta.

Cómo se produce: En la mayoría de los casos no se trata de una verdadera rotura, sino que el hueso no llega a formarse. En estos casos, la separación entre la articulación facetaria y el resto de la lámina existe desde el nacimiento y se mantiene constante a lo largo de la vida.

En otros casos, en los que el hueso se forma correctamente, la lámina vertebral se rompe a consecuencia de caídas o traumatismos repetidos. Eso ocurre típicamente en deportistas y suele tardar entre 6 y 9 meses en repararse espontáneamente.

Síntomas: Con frecuencia, no causa ningún dolor ni síntoma, y es sólo un hallazgo casual en una radiografía. Las espondilolisis que aparecen como consecuencia de una fractura o traumatismos repetidos pueden causar dolor en la zona vertebral.

Por tanto, la demostración de que existe una espondilolisis en un paciente con dolor de espalda no significa necesariamente que sea la causa de su dolor.

Riesgos: Cuando la espondilolisis existe en ambos lados (izquierdo y derecho), la vértebra se puede deslizar hacia delante o hacia atrás, apareciendo una espondilolistesis.

Diagnóstico: Para diagnosticar la espondilolisis es necesario hacer una radiografía o, en determinados casos, una gammagrafía ósea.

Tratamiento: En los casos en los que la espondilolisis se debe a un defecto de formación del hueso y no haya espondilolistesis asociada, no hay que hacer nada. Si la espondilolisis se debe a una rotura del hueso, es conveniente reducir o suspender los esfuerzos hasta que se recupere. Además, en estos pacientes podría indicarse la utilización del corsé si el dolor persiste a pesar del reposo. La cirugía se indica sólo en casos refractarios.

e. Espondilolistesis

Qué es: Deslizamiento de una vértebra sobre otra.

Existen dos tipos según se deslice hacia adelante ("anterolistesis") o hacia atrás ("retrolistesis"), y se clasifica en cuatro grados en función del grado de desplazamiento.

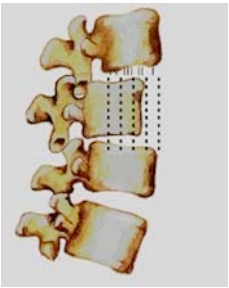

Cómo se produce: Lo más frecuente es que sea una complicación de una espondilolisis previa. En otros casos, la causa es una malformación o traumatismo importante, que causa el desplazamiento de la vértebra, con o sin fractura.

A veces, a lo largo de los años el grado de deslizamiento puede ir progresando.

Síntomas: En general, las espondilolistesis de grados I y II son un hallazgo casual en una radiografía y está demostrado que es un error operarlas si no provocan problemas. Las de grado III o IV pueden provocar dolor de espalda e incluso compresión nerviosa, provocando pérdida de fuerza y dolor irradiado a las piernas.

Diagnóstico: Para diagnosticar la espondilolistesis y cuantificar su grado es necesario hacer radiografías.

Si se sospecha que se está iniciando una compresión nerviosa, puede tener sentido usar pruebas neurofisiológicas.

Tratamiento: El ejercicio físico adaptado a cada paciente en función del nivel de la columna en la que esté la espondilolistesis, su tipo y grado, puede ser eficaz para detener su eventual progresión. La cirugía sólo es necesaria en los grados III y IV en las que se demuestra que el deslizamiento provoca compresión nerviosa.

4. Cómo evitar el dolor de espalda

Para evitar el dolor de espalda, debemos tener en cuenta los siguientes aspectos:

Cumplir las normas de higiene postural y ergonomía

La higiene postural y la ergonomía son eficaces para prevenir los dolores de espalda, ya que su finalidad es reducir la carga que soporta la espalda durante las actividades diarias.

Hacer ejercicio

La práctica de deportes como la natación (caracterizado por el trabajo simétrico) es útil para prevenir el dolor de espalda, aunque es conveniente consultar a un médico antes de iniciar cualquier actividad física o deporte.

El ejercicio está contraindicado durante la crisis aguda pero, cuando el dolor es crónico, es eficaz para evitar la incapacidad y mejorar el grado de movilidad y autonomía.

Estar físicamente activo y no ser sedentario disminuye el riesgo de padecer dolor de espalda.

La actitud mental

Una vez que se ha padecido un episodio de dolor de espalda, tienen mayor riesgo de que el dolor dure más y reaparezca con mayor facilidad aquellas personas que adoptan una actitud evasiva ante él. Esta actitud se caracteriza por:

- Creer equivocadamente que el dolor es el resultado de una lesión de la estructura de la columna vertebral.
- Reducir la actividad física -e incluso abandonar el trabajo- por miedo al dolor.
- Adoptar una actitud catastrofista ante el futuro; creer que el dolor va a limitar la calidad de vida eternamente.
- Abusar de los medicamentos, especialmente de los calmantes.

Entre los que se enfrentan al dolor los síntomas duran menos y es menos probable que reaparezcan. Esta actitud implica:

- Saber que el dolor no suele reflejar la existencia de una lesión, sino sólo un malfuncionamiento de la musculatura.
- Mantenerse lo más activo posible y seguir trabajando, y evitar tan sólo lo que el dolor impide hacer.
- Asumir que el dolor tiende a mejorar con el tiempo y que en los casos en los que esto no ocurre es posible adaptarse a él sin necesidad de renunciar a casi nada.
- No tomar medicamentos, o hacerlo sólo excepcional y transitoriamente si las molestias empeoran.

Cumplir otros consejos de salud general

Dado que la espalda forma parte del conjunto del organismo, los consejos destinados a llevar una vida saludable contribuyen indirectamente a que la salud de la espalda mejore. Básicamente, estos consejos consisten en suprimir algunos factores de riesgo que han demostrado aumentar la probabilidad de padecer dolores de espalda (sobrepeso, tabaquismo, ansiedad, sedentarismo, etc.).

5. Ejercicios recomendados para prevenir problemas de espalda

Una musculatura potente, equilibrada y bien coordinada mejora la estabilidad y el funcionamiento de la columna vertebral, disminuye el riesgo de lesión del disco intervertebral y mejora la movilidad.

Normas básicas para la realización de ejercicios

- Llevar un orden en la ejecución de los ejercicios.
- Mantener la constancia en el desarrollo del programa.
- Evitar realizar ejercicios que provoquen dolor o molestias agudas.
- Realizar, al menos 4 series de 15 repeticiones de cada uno de los ejercicios propuestos, siempre de forma correcta, descansando de 30 a 40 segundos entre series y, al menos, 3 veces a la semana.

A continuación presentaremos una serie de ejercicios que tienen como objetivo mejorar la funcionalidad de la espalda:

1. Abdominales
2. Dorsolumbares
3. Cervicodorsales
4. Glúteos y cuádriceps
5. Estiramientos dorsolumbares
6. Estiramientos cervicodorsales
7. Estiramientos isquiotibiales

I. Abdominales

Elevación de tronco sin apoyo:

Túmbese boca arriba (decúbito supino) con las rodillas flexionadas, la planta de los pies apoyadas contra el suelo y las manos cruzadas detrás de la cabeza. Compruebe que toda la columna está firmemente apoyada contra el suelo.

Eleve los pies, hasta que sus caderas y sus rodillas formen un ángulo de unos 90 grados o más - no menos - y cruce una pierna por encima de la otra. Mantenga esa posición, que será la de partida. Si la columna le molesta en esa postura, modifique el ángulo de las piernas hasta que se sienta más cómodo.

A partir de la posición de partida, eleve lentamente la parte superior de su espalda y sus hombros unos 30 grados en dirección vertical hacia arriba (no hacia sus rodillas), baje y repita. Cuando llegue al punto más alto (correspondiente a 30º), mantenga la postura un mínimo de 1 segundo.

Vigile que no haga fuerza con las manos contra la cabeza. Si le cuesta evitarlo, mantenga los brazos cruzados por delante del pecho.

Cuando haya realizado la mitad de los movimientos de la serie, descruce las piernas y crúcelas al revés.



II. Dorsolumbares

Acuéstese boca abajo (decúbito prono), con los brazos hacia delante. Las palmas de las manos pueden estar mirando al suelo o mirándose las unas a las otras.

Desde esa postura, levante a la vez el brazo derecho, la cabeza y la pierna izquierda, ligeramente flexionada hacia atrás, manteniendo el otro brazo y la otra pierna apoyados contra el suelo. Es importante que flexione ligeramente la pierna que eleva. Evite dar un "tirón" violento y descontrolado hacia arriba. Debe levantar las extremidades controladamente y mantener la posición más alta una fracción de segundo. Después, baje las extremidades elevadas y vuelva a repetir el movimiento hasta completar la mitad de la serie. Haga el movimiento al otro lado, elevando las otras extremidades y la cabeza, hasta completar la serie.

Es recomendable completar todos los movimientos de un lado antes de hacer los del otro, y no alternarlos, así como que cada vez que hace el movimiento debe levantar la cabeza.

No es necesario que eleve mucho las extremidades y es conveniente que las tenga ligeramente flexionadas. De hecho, no debe arquear la columna hacia atrás sino que es suficiente que mantenga horizontales las extremidades, soportando su peso al no apoyarlas contra el suelo.

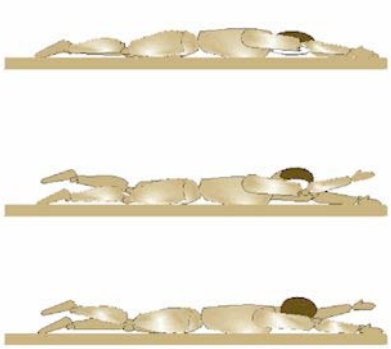

III. Cervicodorsales

Elevación de hombros:

La posición de partida es de pie, con los brazos colgando rectos a los lados del cuerpo y sosteniendo un peso o mancuerna con cada mano.

El peso debe ser idéntico en ambas manos y debe permitirle hacer 4 series de 12 repeticiones. Tenga cuidado con el peso que usa; aunque sus músculos puedan hacer el ejercicio, es fácil que después sufra agujetas, y las agujetas en los músculos que participan en este movimiento pueden causar un dolor más intenso y duradero que en otras localizaciones. Por tanto, y aunque considere que puede hacer este ejercicio con más peso, comience haciéndolo con muy poco peso (por ejemplo, 0,5 ó 1 kg. en cada mano) y vaya aumentándolo muy poco a poco, a medida que se vaya mejorando la potencia y resistencia de su musculatura.

Desde esa posición, el movimiento consiste en elevar muy lentamente los hombros hacia arriba. Durante el movimiento, debe mantener la cabeza quieta (existe la tendencia a llevarla hacia delante) y asegurar que mantiene los codos estirados (es decir, debe levantar el peso con los hombros y no flexionando los brazos). El movimiento debe ser perfectamente vertical (no llevar los hombros hacia delante ni atrás, ni hacer un movimiento circular al elevarlos) y simétrico (debe elevar los dos hombros a la vez).

Aguante un segundo la posición en la que los hombros estén más altos, y baje lentamente hasta la posición de partida. Repita el movimiento hasta completar la serie.

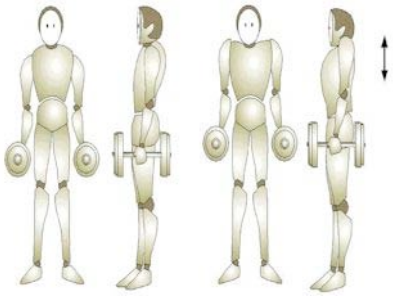

IV. Glúteos y cuádriceps

Sentadilla:

Apoye su espalda y sus nalgas contra la pared. Los dos pies deben estar paralelos, con una separación entre sí similar a la distancia entre sus caderas, y a una distancia de la pared similar a la de 2,5 veces la longitud de su pie.

Desde esa posición de partida, vaya deslizando lentamente su espalda hacia abajo. Las primeras veces, detenga el deslizamiento cuando sus muslos formen un ángulo de unos 45º con el suelo. Cuando llegue a esa posición, aguántela durante un mínimo de 30 segundos. Notará cómo está trabajando el cuadriceps (el músculo de la parte anterior del muslo) y los glúteos. Después, haga fuerza con la musculatura de sus piernas y nalgas para volver a subir hasta la posición de partida.

Si le es necesario, puede apoyar sus manos en sus muslos al volver a la posición de partida.

Después de cada movimiento, descanse unos 15 segundos y vuelva a repetir el movimiento. Debe llegar a hacer series de 5 movimientos.

A medida que su entrenamiento mejore, debe ir bajando cada vez más, hasta llegar a conseguir mantener la posición con las rodillas en un ángulo de 90º (como muestra el dibujo). Además, irá aumentando el tiempo que aguanta descanso hasta completar series de 5 movimientos.

Si al hacer este movimiento, o al terminar el la posición, hasta llegar a aguantarla 1 minuto seguido y repetirla tras 30 segundos de ejercicio, le duelen las rodillas, deje de hacerlo y consulte al médico que se lo prescribió.

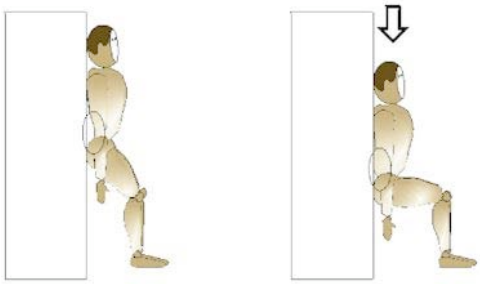

V. Estiramientos dorsolumbares

El gato:

Este movimiento está destinado esencialmente a relajar la musculatura paravertebral.

La posición de partida es a gatas, con las rodillas y las manos apoyadas en el suelo, con los brazos verticales y la espalda recta, horizontal. Puede arquearse ligeramente hacia atrás si no le duele al hacerlo.

Desde esa postura, encorvar la espalda todo lo posible, arqueándola hacia adelante y abombándola hacia arriba, y sentarse sobre los talones. Volver a la posición de partida y repetir el movimiento hasta completar la serie.

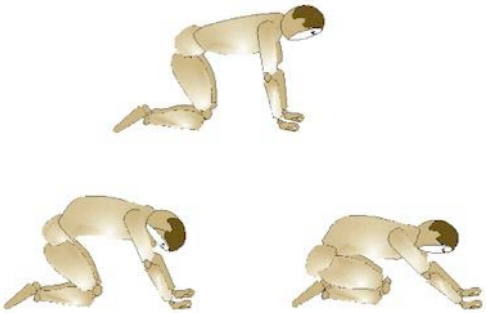

VI. Estiramientos cervicodorsales

Estiramiento dorsal:

Siéntese en un taburete, delante de una pared, con los pies tocándola. Estire los brazos, rectos hacia arriba, por encima de los hombros hasta apoyar las palmas de las manos en la pared lo más arriba posible. Desde esta posición, haga pequeños movimientos de balanceo con el busto, como si intentase tocar el

muro con el pecho.

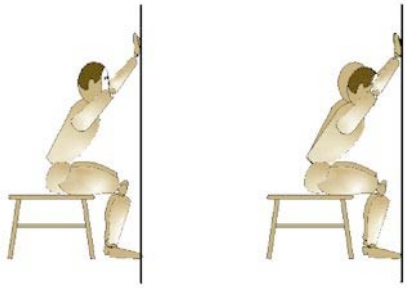

VII. Estiramientos isquiotibiales

Estiramiento isquiotibial en supino:

Acuéstese boca arriba ("decúbito supino") con la rodilla izquierda flexionada y la planta del pie izquierdo apoyada en el suelo. Estire la pierna derecha y pase un cinturón o cable por la planta del pie derecho, sujetando sus extremos con las manos.

Desde esa posición de partida, levante muy lentamente la pierna derecha. La rodilla derecha debe mantenerse completamente estirada y debe levantar la pierna ayudándose con sus brazos (no sólo haciendo fuerza con su pierna). Cuando empiece a notar tirantez por detrás de la rodilla, deje de subir la pierna y manténgala en ese ángulo. Mantenga esa posición durante un mínimo de 30 segundos, usando sus manos y el cinturón para sostener el peso de su pierna. Es importante que compruebe que en ningún momento flexiona la rodilla derecha, sino que en todo momento debe mantener la pierna completamente estirada.

Después de 30 segundos, baje lentamente, descanse 30 segundos y repita el movimiento. Debe hacerlo como mínimo 5 veces a cada lado.

A medida que pase el tiempo, irá pudiendo levantar cada vez más la pierna antes de notar la tirantez en la parte de atrás de la rodilla. Cada día debe subirla todo lo que pueda sin que la tirantez llegue nunca a ser dolor.

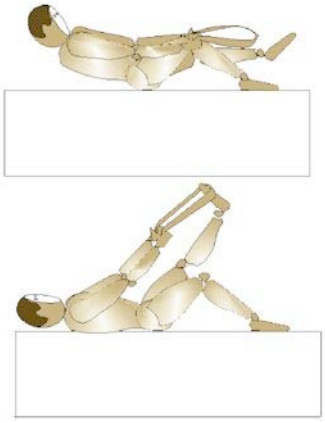

Bibliografía

- Kovacs, F.M. y otros (2000) "Mejora de la salud laboral y reducción del absentismo por lumbalgia inespecífica" en: *Medicina del trabajo*, 9, 5, Noviembre de 2000 (página 211 a 220).
- Kovacs, F.M., Moreno, J. y Gestoso, M. (1992) "La efectividad de la intervención neurorreflejoterápica en el tratamiento de la patología mecánica del raquis: resultados preliminares" en: *Medicina del trabajo*, 1992, 1 (página 433 a 443).
- Kovacs, F.M. y otros (1993) "La intervención neurorreflejoterápica en el tratamiento de la lumbalgia inespecífica: un ensayo clínico controlado, aleatorizado, a doble ciego" en *Med Clin* (Barc) 1993; 101: 570 - 575.
- Kovacs, F.M., Vecchierini, N. y Gestoso, M. (2001) "*Guía de la espalda*" Ed. Fundación Kovacs y Escuela Española de la Espalda (Palma de Mallorca).

Página web consultada:

- http,//www.espalda.org