Relación entre la sustancia blanca y las funciones cognitivas

Javier Tirapu-Ustárroz, Pilar Luna-Lario, Pilar Hernáez-Goñi, Irene García-Suescun

Introducción. Durante largo tiempo olvidada como contribuyente a la organización de las operaciones cognitivas, la sustancia blanca cerebral es, en la actualidad, objeto de estudio. Estos avances se complementan con las nuevas técnicas de neuroimagen, como el tensor de difusión, que permiten una visualización más detallada de cómo las vías de la sustancia blanca participan en las operaciones cognitivas.

Desarrollo. Se revisa la relación de lesiones en la sustancia blanca con diferentes procesos y funciones cognitivas, como el lenguaje, atención, habilidades visuoespaciales y visuoconstructivas, negligencia espacial, velocidad de procesamiento, memoria y funciones ejecutivas.

Conclusiones. El foco de atención sobre la sustancia blanca y sus trastornos promete ampliar el conocimiento del cerebro como un órgano extraordinariamente complejo en el que la conectividad y la velocidad de procesamiento proporcionada por la sustancia blanca son aspectos centrales para la cognición, la emoción y la propia consciencia. La sustancia blanca no parece ser el depósito de procesos y funciones cognitivas, sino que su papel se vincularía a dos propiedades necesarias para que un sistema de alta complejidad como el cerebro sea eficaz, como son la velocidad y la conectividad, procesos en los que debemos profundizar y, tal vez, comenzar a dilucidar su papel diferencial en el resultado de los procesos cognitivos.

Palabras clave. Alteraciones cognitivas. Anisotropía fraccionada. Neuroimagen. Sustancia blanca. Tensor de difusión.

Unidad de Rehabilitación Neurológica. Clínica Ubarmin. Fundación Argibide. Elcano, Navarra, España.

Correspondencia:
Dr. Javier Tirapu Ustárroz. Unidad de Rehabilitación Neurológica. Clínica Ubarmin. Fundación Argibide. Elcano, s/n. E-31486 Elcano (Navarra).

E-mail:
jtirapuu@cfnavarra.es

Aceptado tras revisión externa:
12.11.10.

Cómo citar este artículo:
Tirapu-Ustárroz J, Luna-Lario P, Hernáez-Goñi P, García-Suescun I. Relación entre la sustancia blanca y las funciones cognitivas. Rev Neurol 2011; 52: 725-42.

© 2011 Revista de Neurología

Introducción

Tradicionalmente, la sustancia blanca se ha asociado con la velocidad de procesamiento (aunque nosotros añadiríamos la función de conectividad entendida como la capacidad de conectar diferentes regiones del cerebro de forma eficaz). Sin embargo, en los últimos años, ha ido surgiendo un corpus de conocimiento sólido que intenta relacionar dicha sustancia blanca con diferentes procesos cognitivos, estableciendo que ciertas alteraciones neuropsicológicas son el resultado del efecto profundo que los trastornos de la sustancia blanca pueden tener sobre la cognición y la emoción.

Independientemente de la afectación neuroconductual específica producida, los trastornos de la sustancia blanca comportan directamente la noción de las redes neurales distribuidas. Estas redes, que consisten en conjuntos dispersos de neuronas dedicadas a funciones neuroconductuales concretas, han venido a dominar recientemente el pensamiento acerca de las funciones superiores en general [1].

Una reciente técnica de resonancia magnética (RM) que proporciona la visualización de la anatomía y la integridad de los tractos de la sustancia blanca es la tractografía obtenida por el tensor de difusión [2-4]. Esta metodología permite crear imágenes de los tractos y fibras del sistema nervioso basadas en las características de la difusión del agua en las diferentes regiones [5], haciendo posible explorar la integridad celular o su patología [6].

Las imágenes con tensor de difusión (DTI) serían más sensibles para las lesiones de la sustancia blanca y permiten evaluar dos parámetros: anisotropía fraccional (FA), que mide la dirección de la difusión y detecta lesiones de la sustancia blanca, y difusividad media, que mide la extensión de la difusión y es sensible para detectar daño ultraestructural de la sustancia blanca [7].

En la actualidad, el término 'lesión axonal difusa' es el más empleado, y hace referencia a una lesión en los axones extendida y generalizada, que se caracteriza por lesiones multifocales en la sustancia blanca, especialmente en el cuerpo calloso y la sustancia blanca subcortical [8,9].

La leucoaraiosis, o rarefacción de la sustancia blanca, es un término acuñado por primera vez por Hachinski et al en 1987 [10,11]. El factor determinante de la presencia de alteración cognitiva en personas con leucoaraiosis, junto con la localización, lo constituye el volumen de lesión de la sustancia blanca [12-15]. Se ha encontrado que el vo-

lumen de los cambios observados se incrementa con la edad, y es mayor en la región frontal en relación con las otras regiones [16,17]. Además, se ha sugerido que se requiere que estos cambios sobrepasen un determinado umbral para que se evidencie deterioro cognitivo [18-20].

Aunque la potencia de computación básica del cerebro, sin duda, se encuentra en las neuronas individuales, es su acción colectiva, gracias a la conectividad de la sustancia blanca, la que permite la formación de redes a gran escala que caracterizan el cerebro humano y el pensamiento. Por esta razón, las modificaciones modestas en la sustancia blanca pueden ocasionar grandes cambios en la capacidad cognitiva [21].

Lenguaje y sustancia blanca

El lenguaje es una función compleja que resulta de la actividad coordinada de amplias redes neuronales distribuidas por la corteza y las áreas subcorticales [22,23]. En la actualidad se considera que, para que se presente una afasia de Broca [24,25], se requiere que la lesión incluya una gran parte del opérculo frontal que afecte tanto al área de Broca como a la ínsula, sustancia blanca y núcleos de la base. Schlaug et al [26] han estudiado recientemente la plasticidad de los tractos de la sustancia blanca en pacientes con afasia de Broca crónica sometidos a un tratamiento basado en la entonación. Usando DTI, encontraron un aumento significativo del número de fibras y el volumen de fascículo arqueado.

Para los pacientes con grandes lesiones del hemisferio izquierdo, la recuperación del habla a través del hemisferio derecho puede ser el único camino posible. Las regiones del hemisferio derecho con más probabilidad de desempeñar un papel en este proceso de recuperación son el giro temporal superior (importante para el control de retroalimentación auditiva), las regiones premotoras/posterior de la circunvolución frontal inferior (planificación y secuencia de las acciones de motor y la cartografía auditivomotora) y la corteza motora primaria (ejecución de acciones motrices y vocales). Estas regiones se conectan mutuamente a través de un tracto de fibras muy extenso llamado fascículo arqueado, que está menos desarrollado en el hemisferio derecho.

Una variante de la afasia de Broca es la afemia. Este síndrome raro y normalmente transitorio se manifiesta como consecuencia de pequeñas lesiones en diferentes áreas cerebrales, como el área de Broca, la sustancia blanca subcortical o la circunvolución precentral inferior [27,28].

En relación a la afasia de Wernicke, se ha descrito el caso de una mujer diestra de 62 años de edad [29], en el que se pone de manifiesto la relación de este trastorno con la sustancia blanca. La imagen de RM mostró un infarto cerebral en el área izquierda parietooccipital, y cambios isquémicos en la sustancia blanca profunda bilateral. Muy cercanos la afasia de Wernicke se encuentran los casos de 'sordera pura para las palabras', aunque con una mayor afectación de la comprensión auditiva que del lenguaje. La sordera pura para las palabras se considera un síndrome de desconexión en el que el déficit es consecuencia de la pérdida de conexiones de la sustancia blanca, más que de la afectación de la sustancia gris de los centros del lenguaje [27,30].

Otra alteración relevante que parece encontrarse relacionada con la sustancia blanca es la alexia sin agrafia. La lesión mínima necesaria que causa este trastorno se sitúa en la sustancia blanca, debajo de la encrucijada temporoparietooccipital [31]. El mecanismo que subyace en la alexia sin agrafia se explica en términos de 'desconexión' entre la información visual confinada al hemisferio derecho y las áreas del lenguaje del hemisferio izquierdo y el giro angular izquierdo, determinante para el reconocimiento de palabras [32-34].

Por otro lado, las afasias subcorticales pueden relacionarse con lesiones de la sustancia blanca periventricular y subcortical, el tálamo y la región capsuloestriada. Las lesiones periventriculares originan un cuadro de afasia transcortical motora más o menos pura. Una lesión del istmo temporal puede alterar la comprensión o incluso provocar un cuadro similar a la afasia transcortical sensorial. Una lesión del istmo frontal, bajo el opérculo frontal, puede conllevar un cuadro de afasia de conducción [35]. La afasia de conducción generalmente se observa cuando se lesiona la conexión entre los componentes anteriores y posteriores del lenguaje [36-38].

Hay pocos datos disponibles sobre los mecanismos patógenos específicos de la dislexia del desarrollo. Una hipótesis factible es que puede ser un síndrome de desconexión de las regiones del cerebro anterior y posterior que participan en los aspectos fonológicos y ortográficos del proceso de lectura, así como en la integración de fonemas y grafemas [39]. Steinbrink et al [39] usaron DTI y morfometría basada en vóxel (VBM) para verificar la hipótesis de la estructura alterada de materia blanca y gris en adultos disléxicos. La DTI mostró disminución de la FA en la sustancia blanca de regiones frontotemporales bilaterales y temporoparietales izquierdas. Hallaron correlaciones significativas entre la anisotropía de la sustancia blanca y la veloci-

dad de lectura de pseudopalabras. En los disléxicos, los volúmenes de sustancia gris (medida mediante VBM) eran reducidos en la circunvolución temporal superior de ambos hemisferios. Estos resultados proporcionan una fuerte evidencia de un síndrome de desconexión o de disfunción de las áreas corticales correspondientes para la lectura y la ortografía. Así, se sugiere que este desequilibrio de la comunicación neuronal entre las respectivas áreas del cerebro podría ser el punto crucial para el desarrollo de dislexia.

Atención y sustancia blanca

En niños con trastorno por déficit de atención, a partir de estudios con DTI, se ha mostrado una importante disminución de la asimetría hemisférica derecha-izquierda y del tamaño de las regiones prefrontales del hemisferio derecho [40]. Además, se han evidenciado cambios en la sustancia blanca que podrían relacionarse con los procesos atencionales. Así, se ha encontrado que un menor volumen de la sustancia blanca frontal derecha se correlaciona con una alteración de la atención sostenida en los niños con trastorno por déficit de atención. Por el contrario, en el autismo, se ha observado un aumento del volumen de la sustancia blanca hemisférica en todos los lóbulos cerebrales [1].

Según Pueyo et al [41], hay evidencia de una menor cantidad de sustancia blanca, concretamente anterior derecha, en los niños con trastorno por déficit de atención. Por otro lado, Overmeyer et al [42] observaron una disminución en la sustancia blanca central izquierda.

El *Attention Process Training* es un programa de rehabilitación de la atención de aplicación individualizada que se basa en ejercicios para atención sostenida, selectiva, alternante y dividida. Cañete et al [43] aplicaron este programa en niños con cáncer. La población a la cual se aplicaba el programa se caracterizaba por padecer daño generalizado en la sustancia blanca. En su estudio, concluyeron que pacientes pediátricos que sobreviven al cáncer muestran un menor volumen de sustancia blanca en el SNC, y se encontró, además, una estrecha relación entre las alteraciones en la sustancia blanca y el déficit de atención.

Otros estudios realizados en pacientes que habían padecido traumatismo craneoencefálico [44,45] revelaron que sufrían alteraciones cognitivas asociadas a las lesiones de los lóbulos frontales y al daño de la sustancia blanca, destacando que el daño en ésta, al igual que las lesiones del lóbulo frontal –principalmente en el hemisferio derecho–, conduce a la debilidad de la atención sostenida.

Otro estudio que ha investigado la correlación entre las diferencias individuales de la microestructura de la sustancia blanca y la atención sostenida es el de Takahashi et al [46]. Los sujetos se sometieron a DTI y realizaron el *Continuous Performance Test* y un paradigma *N-back*. El índice de discriminabilidad del *Continuous Performance Test* se correlacionó positivamente con la FA del cíngulo derecho. La precisión de la tarea *2-back* correlacionó positivamente con la FA en pedúnculos bilaterales cerebelosos. Concluyeron, así, que la microestructura de la sustancia blanca del cíngulo derecho y pedúnculos cerebelosos bilaterales parece estar relacionada con funciones cognitivas, como la atención sostenida, y con la memoria de trabajo.

En otro estudio [47] se han detectado alteraciones metabólicas en el cerebro de los niños con trastorno de atención con hiperactividad. Se realizó una espectroscopia por RM a 41 niños, en las que pudo observarse un aumento del metabolito N-acetilaspartato en la sustancia blanca cerebral de los niños hiperactivos, que podría deberse a un aumento de la actividad neuronal y, más concretamente, axonal, debida, a su vez, a un incremento de neurotransmisores.

Sierra et al [48] pretendieron conocer la asociación existente entre lesiones de la sustancia blanca y las funciones cognitivas. En la evaluación neuropsicológica, y haciendo hincapié en los procesos atencionales, se incluyeron pruebas de atención y de memoria de trabajo (series de dígitos directa e inversa de la escala de inteligencia de Wechsler para adultos revisada) [49]. Se observó que los pacientes con lesiones de la sustancia blanca mostraban una puntuación significativamente peor en la prueba de la serie de dígitos directa que los pacientes sin lesiones. La relación entre la presencia de lesiones de la sustancia blanca y el deterioro de esta función cognitiva es un dato ya conocido [1,50].

Hoptman et al [51] estudiaron la relación entre los volúmenes de la corteza orbitofrontal y el desempeño neuropsicológico. Respecto a la atención y a la velocidad de procesamiento, un mayor volumen de la sustancia blanca de la corteza orbitofrontal izquierda se asoció con mejor desempeño basal. También se analizó la relación entre determinadas variables neuropsicológicas y el volumen de la corteza orbitofrontal. Un porcentaje de los errores de perseveración se relacionó con mayor volumen de la sustancia blanca de la corteza orbitofrontal derecha.

Recientemente, Gropman et al [52] estudiaron la sustancia blanca en pacientes con deficiencia par-

cial de ornitinatranscarbamilasa (OTC). En dicha investigación, participaron 19 adultos con deficiencia parcial de OTC parcial y 18 sujetos control de edades comprendidas entre 19 y 59 años. La FA mostró cambios en la microestructura de la sustancia blanca frontal, siendo significativamente menor en los sujetos con deficiencia parcial de OTC. Otro estudio que relaciona la velocidad de procesamiento, la atención y la memoria con cambios en la sustancia blanca es el de Vannorsdall et al [53], que encontró que los sujetos con lesión cerebral mostraron una reducción en el volumen cerebral, debido principalmente a cambios en la sustancia blanca. Las anormalidades de ésta correlacionaban con un peor rendimiento en pruebas cognitivas de atención, memoria y velocidad de procesamiento.

Velocidad de procesamiento y sustancia blanca

Con la utilización de pruebas cognitivas sensibles y técnicas de neuroimagen, es posible detectar una asociación entre la presencia o el grado de cambios en la sustancia blanca y el declive en las funciones frontales, como la velocidad de procesamiento de la información [54]. La sustancia blanca se relacionó con la memoria episódica, la velocidad de procesamiento y la función ejecutiva [55].

La presencia de hiperintensidades en la sustancia blanca periventricular en imágenes por RM [56] parece ser un factor causal de declinación de la velocidad del procesamiento de la información. Gunning-Dixon et al [57] sugerían una susceptibilidad de la sustancia blanca prefrontal a la influencia de la edad. Esta susceptibilidad puede producir un estado de desconexión, que es la base de la disminución de rendimiento en dominios cognitivos sensibles a la edad, como son la disminución de la memoria episódica, las funciones ejecutivas y la velocidad de procesamiento de la información.

Rosano et al [58] estudiaron la velocidad psicomotora en personas mayores dos años después de completar un tratamiento de actividad física durante un año. Los resultados revelaron que los pacientes que realizaban ejercicio regularmente presentaban una mayor activación cerebral en regiones importantes para la velocidad de procesamiento (prefrontal dorsolateral, parietal posterior y cingulado anterior).

Delano-Wood et al [59] evaluaron la asociación entre las lesiones de la sustancia blanca y el deterioro cognitivo. Se observó que las lesiones de la sustancia blanca profunda que afectan a los circuitos frontosubcorticales predecían los resultados de las evaluaciones neuropsicológicas, como las funciones ejecutivas, en la velocidad de procesamiento y en las capacidades visuoespaciales.

Recientemente, Bangen et al [60] estudiaron el caso de un paciente con demencia tras una encefalitis por herpes zóster. La evaluación cognitiva puso de manifiesto deficiencias en el funcionamiento cognitivo general, la memoria verbal y no verbal, las funciones ejecutivas, la velocidad de procesamiento de la información, la atención, la memoria de trabajo y las habilidades motoras. La neuroimagen demostró varias lesiones subcorticales en la sustancia blanca, además de una pérdida moderada del volumen del cerebro central y perisilviana, e hipoperfusión del hipocampo.

La relación existente entre las características de la sustancia blanca y la función cognitiva en la vejez sólo ha recibido especial atención recientemente [61]. Arfan-Ikram [62] ha investigado, en un estudio poblacional, la asociación de los volúmenes de tejido cerebral lobular y global con dominios cognitivos específicos y el riesgo de demencia. En cuanto a los resultados relacionados con la sustancia blanca, se evidenció la asociación con un peor rendimiento en todas las pruebas neuropsicológicas y un mayor riesgo de demencia. Un menor volumen de materia blanca se relacionó con una mala velocidad de procesamiento de la información y la función ejecutiva.

Bendlin et al [61] estudiaron la relación entre la microestructura de la sustancia blanca, la edad y la función neuropsicológica. La memoria y la función ejecutiva correlacionaron modestamente con las medidas de DTI, mientras que la velocidad de procesamiento mostró el mayor grado de correlación. Los resultados sugieren que la relación entre la edad y las alteraciones de la sustancia blanca es menos acusada que la relación entre la edad y las funciones cognitivas.

Ríos-Lago et al [63] estudiaron la relación entre la sustancia blanca cerebral, la lentitud en el procesamiento de información y ésta con las alteraciones del control atencional. Se obtuvieron DTI en 15 pacientes con TCE y 15 controles. Todos fueron también evaluados con el test de Stroop y el *Trail Making Test* para estudiar la existencia de correlaciones entre medidas de conducta y neuroimagen. El análisis de la conducta reveló una alteración del rendimiento de los pacientes en la velocidad de procesamiento y en el *Trail Making Test-B/A*. El análisis de las imágenes mostró una correlación entre FA y velocidad de procesamiento. En contraste, no se encontraron correlaciones significativas entre el estado axonal y las puntuaciones libres de la velocidad. Estos autores llegaron a la conclusión de que

parte de las dificultades de los pacientes con TCE grave en tareas de control atencional se deben a un déficit en la velocidad de procesamiento.

La disminución en la velocidad de procesamiento implica mayor ineficacia en todas las tareas a las que se enfrenta el resto de las funciones superiores como consecuencia de una codificación menos eficaz de los estímulos. Sin embargo, se desconoce si este enlentecimiento afecta de igual modo a todos los procesos cognitivos o a unos de manera más intensa que a otros [64,65].

Habilidades visuoespaciales y sustancia blanca

El sistema de percepción visual tiene dos objetivos, identificar el objeto y localizarlo en el espacio, que se alcanzan, según los estudios existentes hasta la década anterior, de forma relativamente independiente y por dos sistemas anatómicos separados (Figura). Un sistema ventral desde el lóbulo occipital al temporal (identificación), y un sistema dorsal dirigido hacia el lóbulo parietal (percepción visuoespacial). La afectación más común del sistema visual dorsal es la heminegligencia espacial [66].

Ha existido y existe interés en conocer el sustrato anatómico funcional de los diferentes dominios cognitivos en el cerebro, entre ellos la función visuoespacial, que se considera que está lateralizada en el hemisferio derecho [67]. Nobre et al [68] realizaron un estudio usando tomografía por emisión de positrones en seis varones diestros para tratar de dilucidar el sistema neural que subyace a la atención visuoespacial, evidenciando la existencia de un sistema con especialización funcional regional, que incluye la activación cortical en el giro cingulado anterior derecho (área 24 de Brodmann), el surco intraparietal del córtex parietal posterior derecho, y las cortezas premotoras lateral y medial (área 6 de Brodmann).

El surco intraparietal y la región denominada *frontal eye field* (FEF), sección del área 8 de Brodmann en el córtex frontal superior, forman parte de la red o sistema dorsal que controla la fijación y el mantenimiento de la atención visuoespacial [69]. Otras regiones participan en la red o sistema ventral, como la unión temporoparietal derecha y el giro frontal inferior, especializados en la detección de estímulos relevantes. Esta red ventral frontoparietal actúa como un cortocircuito del sistema dorsal, dirigiendo la atención a los estímulos o eventos principales. Ambos sistemas atencionales interactúan durante la visión normal [70].

Recientemente, el interés ha comenzado a centrarse en el papel de la sustancia blanca en dichos procesos. En estudios que utilizan la nueva técnica DTI, se ha visto que las vías que soportan la atención visuoespacial incluyen la sustancia blanca de la radiación óptica derecha, el tálamo posterior derecho y la sustancia blanca del precúneo medial derecho, así como la del surco temporal superior izquierdo y el opérculo parietal izquierdo. La lateralización de las vías visual y parietal derechas sería consistente con la especialización de las cortezas visual y parietal derechas en la atención visuoespacial [71].

Figura. Sistemas anatómicos de percepción visual.

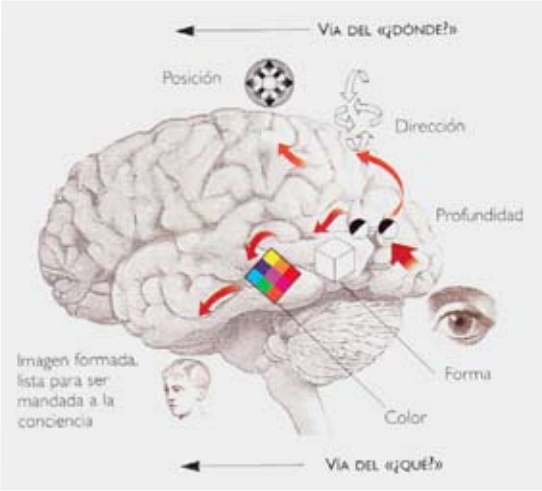

Umarova et al [72] han tratado de identificar las trayectorias de conexión más probables entre los centros de la atención visuoespacial mediante combinación de RM funcional y DTI, que parece ser dominante en el hemisferio derecho. Combinando mapas de probabilidad de conexión de las regiones frontal y temporoparietal, han encontrado una red que consta de conexiones ventrales y dorsales. La conexión dorsal es bilateral [73], une la corteza temporoparietal con el FEF y el área 44 del giro frontal inferior –parte opercular–, viaja a lo largo del fascículo longitudinal superior (FLS) y el fascículo arqueado, y está bien documentada su relación con la atención espacial. Sin embargo la conexión ventral, más compleja y lateralizada en el lado izquierdo, que viaja en la sustancia blanca entre la ínsula y el putamen, paralela a la fisura de Silvio, conectando regiones de la corteza temporoparietal con la ínsula anterior y el área 45 de giro frontal inferior –parte triangular–, no se había relacionado anteriormente con la atención visuoespacial. Así, el nacimiento a

nivel frontal del estímulo y su modulación *top-down* o 'de arriba hacia abajo' determina el curso ventral o dorsal de todas las conexiones temporoparietofrontales, independientemente de dónde finalicen, y las regiones corticales temporoparietales determinan la disposición de unas conexiones con otras. Estas conexiones proporcionan un sustrato anatómico para la integración cortical *cross-modal* o de diferentes modalidades sensoriales necesaria para la percepción del estímulo y su respuesta en relación con la intención de ese momento.

Diversos estudios han analizado la implicación de la sustancia blanca en el procesamiento de la información visuoespacial y las habilidades visuoconstructivas en diferentes patologías, como el trastorno del aprendizaje no verbal [74]. El deterioro de estas habilidades en relación con la edad se ha relacionado con la falta de integridad de la sustancia blanca de diferentes vías nerviosas, en concreto con el fascículo longitudinal inferior (FLI), con las habilidades visuomotoras, y el fascículo occipitofrontal inferior con la construcción visuoespacial [75]. La peor ejecución de tareas que tratan de explorar este dominio cognitivo en pacientes con daño cerebral por traumatismo también se ha relacionado con la falta de integridad de la sustancia blanca, según se deduce de una disminución de la FA en la DTI, debido al incremento de la difusión paralela o axial y perpendicular o radial de los axones de los tractos corticoespinal, radiación talámica posterior y radiación óptica [76].

El síndrome de Williams es un síndrome genético que confiere a los pacientes un fenotipo facial especial (cara de duende), síntomas somáticos y neurológicos, y un fenotipo conductual y cognitivo caracterizado por retraso mental moderado o grave con preservación de habilidades lingüísticas y marcados déficits visuoespaciales y visuoconstructivos, con preservación del reconocimiento de caras [77]. En el análisis neuropatológico, se suelen encontrar lóbulos parietales pequeños, junto con una reducción del esplenio del cuerpo calloso y una relativa preservación de la zona temporolímbica, y un volumen cerebeloso y un córtex temporal auditivo de mayor tamaño. En cuanto al tejido cerebral, se ha visto una reducción tanto de la sustancia blanca como gris, pero con una disminución de la sustancia blanca. En un estudio utilizando DTI [78] para analizar la integridad de la sustancia blanca en el FLS asociado al sistema dorsal y en el FLI asociado al sistema ventral de pacientes con síndrome de Williams frente a dos grupos controles, se encontró una FA mayor en el FLS derecho, pero no en el izquierdo ni en FLI bilateral, en pacientes con síndrome de Williams comparados con controles. Al relacionarlo con las características cognitivas entre los pacientes con este síndrome, una mayor FA en el FLS derecho correlacionó de forma significativa, pero negativa, con los resultados en las pruebas de construcción visuoespacial. El estudio concluye que estos hallazgos sugieren un papel específico de las anomalías del FLS derecho en los déficits visuoconstructivos en el síndrome de Williams [79].

La abolición del fascículo arqueado bilateral, así como otros tractos del FLS, se ha asociado a déficits visuoespaciales y de la lectura en un paciente tratado con radioterapia [80], corroborando la implicación del FLS en tareas visuoespaciales no sólo en el síndrome de Williams.

El síndrome de Turner es un trastorno neurogenético que afecta a mujeres, caracterizado por un perfil cognitivo con preservación de las habilidades verbales y deterioro del procesamiento visuoespacial y aritmético, las funciones ejecutivas y la cognición social. En estudios con neuroimagen funcional [81], las deficiencias en el procesamiento visuoespacial y aritmético se han relacionado con alteración de la función en los sistemas de conexión frontoparietal. Holzapfel et al [82] investigaron las funciones visuoespaciales en mujeres con síndrome de Turner monosómicas (45X) utilizando RM y DTI, y relacionan la disfunción visuoespacial con el hallazgo de un valor menor de FA en la sustancia blanca profunda de la región parietooccipital izquierda que se extiende anteriormente al lóbulo frontal, que parece corresponder con el FLS. Esta reducción de la FA en la vía frontoparietal podría indicar una interrupción de la conectividad en la red visuoespacial en personas con síndrome de Turner, que podría contribuir al déficit de activación funcional encontrado en estas regiones.

Es conocido que los niños con muy bajo peso al nacer (< 1.500 g) tienen una alta incidencia de trastornos del neurodesarrollo. Estas alteraciones no se explican por la presencia de lesiones focales del cerebro, sino que, probablemente, se deben a daño en la sustancia blanca que puede no verse con imagen de RM convencional. Counsell et al [83], en una investigación utilizando la DTI, estudiaron a 33 niños de 2 años nacidos pretérmino (24-32 semanas) y con bajo peso sin anomalías focales en la RM convencional, y encontraron que el cociente de desarrollo total medido con la *Griffiths Mental Development Scale* correlacionaba con los valores FA en partes del cuerpo calloso, y que las diferentes subescalas se relacionaban con anomalías en otras áreas de la sustancia blanca, como el cíngulo, fórnix, comisura anterior, cuerpo calloso y fascículo uncinado derecho para la

coordinación ojo-mano, evidenciando que pueden existir anomalías microestructurales de la sustancia blanca que condicionan el deterioro del neurodesarrollo. En otro estudio con niños realizado a la edad de 15 años, examinados mediante DTI, se encontró que, en los niños con muy bajo peso al nacer, los déficits visuomotores y visuoperceptivos se asociaron a valores bajos de FA en la cápsula externa, parte posterior de la cápsula interna bilateral y fascículo inferior izquierdo [84]. En la DTI, las áreas con menor FA exceden a las anomalías vistas con RM convencional. Sin embargo, cuando se estudian las habilidades visuoespaciales teniendo en cuenta los problemas de alineamiento de los ojos, más frecuente en estos pacientes, es este factor el que predice las deficiencias visuoespaciales más que las anomalías de la sustancia blanca por inmadurez [85].

El síndrome alcohólico fetal (SAF) es un devastador trastorno del desarrollo asociado a un amplio espectro de anomalías [86], que incluyen déficit del cociente intelectual, atención, aprendizaje, memoria, lenguaje, habilidades visuoespaciales y motóricas. Sowell et al [87] analizaron la integridad de la sustancia blanca en niños y adolescentes con SAF para evaluar si presentaba anomalías y si éstas se relacionaban con el deterioro cognitivo observado en estos pacientes y encontraron una baja FA en pacientes con SAF en el lóbulo temporal lateral derecho y de forma bilateral en el esplenio del cuerpo calloso, hallándose una correlación significativa entre la ejecución en los tests que valoran integración visuomotora y la FA en el esplenio bilateral, pero no en regiones temporales. La disrupción de las fibras del esplenio se asocia a pobre integración visuomotora, y el engrosamiento del córtex de regiones occipitales izquierdas a medidas visuoespaciales [88].

Negligencia espacial y sustancia blanca

En ambos hemisferios cerebrales, a ambos lados de la fisura de Silvio parecen existir vías neurales homólogas que unen fuertemente regiones corticales. Estas vías perisilvianas son el sustrato anatómico de diferentes funciones cognitivas. En el hemisferio izquierdo se relacionan con el lenguaje y las praxias, y en el hemisferio derecho con los procesos de orientación espacial. Estas vías conectan el lóbulo parietal inferior con el córtex frontal ventrolateral y con el córtex temporal medio superior, y el córtex temporal medio superior con el lóbulo parietal inferior. Lesiones en estas áreas corticales tan distantes a lo largo de la fisura de Silvio en el hemisferio derecho humano pueden producir negligencia espacial [67], y generalmente son de origen vascular [89].

En los casos de negligencia contralesional evidente, que ocurre casi exclusivamente en lesiones del hemisferio derecho, el paciente no atiende a estímulos colocados en el lado izquierdo. Aunque los ejemplos más llamativos son de negligencia visual, también existe negligencia auditiva, somatosensorial e incluso olfatoria [90]. También puede darse negligencia imaginativa, incluso en ausencia de signos de negligencia visual [89]. Clínicamente, la negligencia espacial es un importante predictor de pobre recuperación funcional para muchas de las actividades de la vida diaria [91], así como de permanencia de déficits cognitivos, como apraxia, déficit del campo visual y demencia [92].

La negligencia es un fallo de la atención. La atención es modulada por la interacción entre la neocorteza, el tálamo y el tronco del encéfalo, y la negligencia se ha asociado a daño de la sustancia gris tanto cortical como subcortical [93]. Sapir et al [94] describieron pacientes con hipocinesia direccional asociada a la negligencia en los que sólo están dañadas áreas subcorticales, como el putamen lateral ventral, el claustro y la sustancia blanca de debajo del lóbulo frontal. Karnath et al [93] encontraron que el hallazgo más típico de los pacientes con negligencia espacial es el daño de las conexiones de la sustancia blanca perisilviana derecha: FLS, fascículo occipitofrontal inferior y fascículo occipitofrontal superior. Sin embargo, el análisis también reveló que el mayor porcentaje de áreas lesionadas (89-96%) afectaba a otras estructuras del cerebro que no son la sustancia blanca perisilviana, y que incluyen, predominantemente, estructuras de la sustancia gris, como las cortezas temporal superior, parietal inferior e insular, así como los núcleos subcorticales, putamen y caudado.

Dado que la negligencia no es el resultado de una disfunción de una sola área cortical, el daño de las largas vías de la sustancia blanca que unen áreas parietales y frontales en el hemisferio derecho puede constituir un antecedente crucial en la fisiopatología de la negligencia [94], por lo que se ha propuesto una teoría de desconexión intra e interhemisférica influyente en su aparición [95].

El surco intraparietal y el FEF modulan la corteza occipital visual y el área FEF modula el surco intraparietal en relación con la atención visual [96] (red frontoparietal). Este sistema de control muestra una lateralización hemisférica, siendo el hemisferio derecho el que posee una especialización para el control atencional, principalmente para la atención espacial selectiva [97-99].

El espacio que nos rodea es un constructo multifactorial de nuestro cerebro que puede distinguir según la distancia diferentes zonas alrededor de nuestro cuerpo. Existiría un espacio personal, nuestro cuerpo; un espacio extrapersonal cercano, zona peripersonal; y un espacio extrapersonal lejano, zona fuera de nuestro alcance. En pacientes con negligencia, se ha visto que estos diferentes espacios pueden o no afectarse, ya que el sustrato anatómico de la negligencia personal y extrapersonal es diferente según el estudio de Committeri et al [100], donde se propone que las bases neurales de la conciencia del espacio extrapersonal están basadas en la integridad de un circuito frontal derecho (que comprende la corteza premotora ventral y el giro frontal medio) y región parietal superior, mientras que la conciencia del espacio personal está arraigada en la región parietal inferior derecha (giro supramarginal, giro poscentral, especialmente en la sustancia blanca medial a ellos) [101].

La negligencia visual es una consecuencia frecuente de las lesiones del hemisferio derecho, generalmente de origen vascular [95]. Las lesiones que determinan negligencia generalmente se han asociado a la unión temporoparietal. Signos de negligencia también aparecen tras lesiones del córtex prefrontal ventrolateral, lóbulo temporal medial, lóbulo occipital y cuerpo calloso, o tras un daño de los FLS y FLI. Sin embargo, puede darse una negligencia visual selectiva sin daño de la vía parietofrontal como consecuencia de lesiones de la arteria cerebral posterior cuando afecta selectivamente al esplenio del cuerpo calloso [102]. Urbanski et al [103] estudiaron cuatro pacientes diestros con ictus hemisférico derecho. Mediante DTI, visualizaron los fascículos FLI y FLS que se habían relacionado con la negligencia visual y el IFOF o fascículo frontooccipital inferior, y encontraron que, en los dos pacientes que presentaban heminegligencia visual izquierda, además de afectarse la región cortical parietal inferior y la temporal superior, tenían una afectación del IFOF, concluyendo que para que exista negligencia no sólo es necesaria la afectación cortical parietal, sino también un daño del IFOF, que conecta el córtex prefrontal ventrolateral y el orbitofrontal con el lóbulo occipital, y representa la única conexión directa entre los lóbulos frontal y occipital en humanos.

Memoria y sustancia blanca

Durante la niñez y la adolescencia progresan los recursos mnésicos y la sustancia blanca tiene un incremento lineal [104,105], dándose cambios en regiones importantes para la atención, las destrezas motoras, las habilidades cognitivas y la memoria [106].

Frecuentemente, las personas de edad avanzada sin síntomas neurológicos o neuropsicológicos evidentes presentan cambios en la sustancia blanca (CSB) y su contribución a la función cognitiva ha sido motivo de controversia desde hace años. Gunning-Dixon y Raz revisaron [13] la evidencia acumulada hasta entonces y encontraron que los CSB observados en imágenes de RM se asocian con una pobre actuación en tareas de velocidad de procesamiento, memoria inmediata-reciente y demorada, funciones ejecutivas e índices de funcionamiento cognitivo global, así como una falta de asociación con índices psicométricos de inteligencia cristalizada e inteligencia fluida y habilidad motora fina.

Bartrés-Faz et al [54] examinaron los principales estudios de RM dirigidos a evidenciar la posible relación entre los CSB o leucoaraiosis y el perfil neuropsicológico de sujetos envejecidos sin demencia. Los artículos publicados hasta esa fecha aportan resultados contradictorios, y en casi la mitad de los casos revisados la relación entre leucoaraiosis y cognición no se establece claramente. Incluso algunos autores señalan que no existe ninguna relación entre la evolución del deterioro cognitivo y los CSB [107]. La memoria aparece menos frecuentemente relacionada con los CSB que se dan en el envejecimiento que las funciones frontales, y el tipo visual aparece más a menudo vinculado con los CSB que el tipo verbal [108,109].

Poco antes, el mismo grupo de Bartrés-Faz et al [110] examinó, en una muestra de 58 sujetos con alteración de la memoria, pero sin demencia, el grado de los CSB en regiones subcorticales, periventriculares y centros semiovales, utilizando RM. Encontraron que el 95,7% de los casos presentaba algún grado de CSB, como mínimo en una de las regiones evaluadas, aunque sólo un 12% de los casos tenía lesiones extensas o confluentes. Estos resultados concuerdan con los encontrados por De Leeuw et al [111], quienes, en una muestra de más de 1.000 sujetos envejecidos, descubrieron que sólo el 5% se encontraba libre de algún tipo de CSB, y que estos y las lesiones periventriculares se asociaban con más bajo rendimiento en pruebas de velocidad psicomotora, memoria y función ejecutiva. Bartrés-Faz et al hallaron que la intensidad de los CSB periventriculares y de los centros semiovales correlacionaba positivamente con la edad de los sujetos (pero no la de los subcorticales), y su intensidad correlaciona negativamente con las puntuaciones en la escala de memoria de Wechsler revisada. Al realizar las correlaciones parciales eliminando el

efecto de la edad, no se mantenían las relaciones significativas entre los datos neurorradiológicos y los cognitivos, y no existían diferencias significativas cuando se comparaban los sujetos con lesiones extensas con el resto de la muestra en relación con la función cognitiva. Así, concluyeron que los CSB en sujetos sin demencia representan epifenómenos asociados a la edad, pero no al deterioro cognitivo, al igual que defendieron a otros autores que observaron que el rendimiento neuropsicológico se relaciona con medidas de flujo sanguíneo regional cerebral y con medidas de atrofia cortical, pero no con las lesiones en la sustancia blanca [112].

Begré et al [113] investigaron la relación entre la ejecución en una prueba de aprendizaje de diseños visuales y la sustancia blanca utilizando como técnica de imagen la DTI en 17 sujetos sanos, y encontraron relaciones significativas en la región temporal superior izquierda y derecha, cuerpo calloso, fascículo longitudinal superior izquierdo y radiación óptica izquierda. En un estudio posterior, descubrieron que el rendimiento correlacionaba con la estructura de la sustancia blanca en la comisura hipocampal dorsal izquierda y derecha, el cingulado posterior izquierdo y derecho, el esplenio calloso derecho, el fascículo longitudinal superior izquierdo y derecho, la región orbitofrontal medial derecha, el cingulado anterior izquierdo y la parte anterior derecha de la cápsula interna [114].

Muy recientemente, Voineskos et al [75] plantearon un modelo de relaciones en el que el declive en la integridad de la sustancia blanca puede explicar el deterioro cognitivo asociado a la edad: el fascículo longitudinal inferior y la destreza visuomotora, el fascículo occipitofrontal y la construcción visuoespacial, y las fibras posteriores del cuerpo calloso y la memoria y la función ejecutiva.

En una muestra de 217 sujetos con problemas de memoria, Stenset et al [115] encontraron que el *Minimental State Examination* correlaciona significativamente con CSB subcorticales (SC), pero no con CSB periventriculares (PV). Respecto al *Neurobehavioral Cognitive Status Examination,* las pruebas de orientación, comprensión, visuoconstrucción, cálculo, semejanzas y juicio correlacionan negativamente con CSB-SC, así como la memoria verbal con CSB-SC parietooccipiales. Visuoconstrucción y cálculo están negativamente correlacionados con CSB-PV. Los CSB parietooccipitales están más relacionados con la cognición que los frontotemporales. Con todo, concluyeron que, en pacientes con problemas de memoria, los CSB-SC, en particular en regiones parietooccipitales, están asociados con una reducida función cognitiva.

Pocos estudios han investigado la integridad de los haces de sustancia blanca en pacientes con Alzheimer y deterioro cognitivo leve utilizando DTI. Recientemente, algunas investigaciones han identificado anormalidades en la sustancia blanca en todos los lóbulos cerebrales, así como en estructuras temporales mediales, incluidos el hipocampo, el córtex entorrinal y la sustancia blanca parahipocampal. Las anormalidades tienden a seguir un gradiente anteroposterior, con mayor daño en regiones posteriores en el deterioro cognitivo leve y la enfermedad de Alzheimer. Aunque muchos estudios han encontrado indicadores de daño en la sustancia blanca en esta población, otros no han hallado diferencias significativas [116].

Bosch et al [117], en una muestra de 15 sujetos sanos, 16 con deterioro cognitivo leve y 15 con enfermedad de Alzheimer, usando múltiples medidas de sustancia blanca con DTI, descubrieron correlaciones significativas entre sustancia blanca y memoria, pero no con otras funciones cognitivas (ejecutivas, lenguaje y visuoespaciales). Las correlaciones no se dan con todos los índices de medida, afirmando que la asociación es mayor si se consideran medidas globales de integridad de la sustancia blanca. Por otra parte, sugieren que los CSB son, en gran parte, secundarios a la atrofia de la sustancia gris, aunque las señales incrementadas de difusión radial que hallaron en la parte posterior del haz frontooccipital inferior y el fascículo longitudinal pueden reflejar una afectación de la sustancia blanca en la demencia preclínica, independientemente de la atrofia.

En la actualidad, una novedosa e interesante línea de investigación del Departamento de Psiquiatría y Psicobiología Clínica de la Universitat de Barcelona estudia la asociación entre la sustancia blanca y la reserva cognitiva en población mayor sin demencia, con deterioro cognitivo leve y enfermedad de Alzheimer.

Sepulcre et al [118], en una muestra de 46 pacientes con esclerosis múltiple, analizaron la contribución de las lesiones en la sustancia blanca objetivadas con RM y el rendimiento en pruebas de almacenamiento y recuperación de memoria declarativa verbal. Descubrieron que la sustancia blanca correlaciona con el almacenamiento en cuatro *clusters* que se localizan principalmente en regiones temporales izquierdas:

– Haces laterales al hipocampo y la amígdala, incluyendo el cíngulo y parte del fascículo longitudinal inferior, y extendiéndose al tallo temporal anterior (incluida una porción del fascículo uncinado que conecta los lóbulos frontales y temporales).

– Sustancia blanca peritalámica y talámica.
– Parte anterior de la cápsula interna.
– Región temporal anterior derecha, donde se reflejan *clusters* similares, pero sólo significativos en un 18% de la muestra.

Estos datos apoyan la importancia de los haces de sustancia blanca temporotalamofrontales en el almacenamiento de las memorias declarativas. Respecto a la recuperación, fueron relevantes los mismos volúmenes en el hemisferio izquierdo, pero a ellos se añadieron fibras paramedianas temporoparietofrontales (particularmente el cíngulo, la sección parietofrontal del fascículo frontooccipital superior y la mitad anterior del cuerpo calloso). Los *clusters* en el hemisferio derecho fueron mucho más pequeños, incluyendo solamente la sustancia blanca paramediana parietofrontal y la parte anterior de la cápsula izquierda. Esta región de la sustancia blanca contiene los pedúnculos talámicos anteriores, que conectan los núcleos dorsomedial y anterior del tálamo con el córtex prefrontal y el giro cingulado, regiones implicadas en funciones cognitivas estrechamente relacionadas con la recuperación mnésica, como la flexibilidad cognitiva, la monitorización y la memoria de trabajo.

Mabbott et al [119] investigaron el papel de la sustancia blanca que conecta las áreas corticales temporales y frontales implicadas en la memoria declarativa. Utilizaron la DTI en una muestra de 22 sujetos de entre 9 y 15 años. Hallaron que el rendimiento en memoria verbal se relaciona con la integridad de la sustancia blanca del fascículo uncinado izquierdo, parietal y cerebelar; y el desempeño en las tareas de memoria de diseños complejos con la de las regiones blancas parietales y temporales.

En un trabajo de Charlton et al [120], se estudió si el declive de la memoria a largo plazo episódica asociado a la edad se relaciona con alteraciones en la sustancia blanca. Encontraron que la memoria a largo plazo episódica correlaciona significativamente con los valores DTI, hiperintensidades en la sustancia blanca y volumen cerebral total, pero no con el volumen hipocampal. Usando la regresión lineal, observaron que solamente las medidas con DTI explican la varianza en la memoria a largo plazo episódica. Estos resultados sugieren que el deterioro en este tipo de memoria debido a la edad se relaciona con el deterioro de la sustancia blanca que subyace a la memoria episódica.

Varios estudios apuntan a la importancia de algunas regiones de la sustancia blanca frontales y parietales en la memoria de trabajo espacial [121, 122]. En 2006, Klingberg et al [123] realizaron una revisión de los estudios de neuroimagen que, utilizando DTI, investigan los correlatos neurales del desarrollo de la memoria de trabajo espacial en población infantil y adolescente. Se encontró que es la región de la sustancia blanca frontoparietal superior, localizada cerca de las regiones grises implicadas en la memoria de trabajo, la que correlaciona con el desarrollo de esta capacidad. Más aún, el grado de maduración de esta sustancia blanca está posiblemente relacionado con el grado de activación de las regiones frontales y temporales implicadas en la memoria de trabajo. Ello sugiere que, durante la infancia y la adolescencia, hay un desarrollo de interconexiones que correlaciona con el de funciones cognitivas específicas, y estas redes no sólo implican áreas corticales de materia gris, sino los haces de sustancia blanca que las conectan. El córtex frontal e intraparietal podría ser la región clave que subyace a la memoria de trabajo visuoespacial.

Charlton et al [124] estudiaron, en una muestra de 106 sujetos sanos de mediana edad y ancianos, las correlaciones entre sustancia blanca a través de DTI y el rendimiento en pruebas de memoria de trabajo, funciones ejecutivas y velocidad de procesamiento de la información. Los valores de DTI correlacionan con el rendimiento en los tres dominios cognitivos, pero controlando la edad solamente correlacionan con la memoria de trabajo. Según los autores, estos resultados apoyan que el daño en la sustancia blanca por pérdida axonal causa el deterioro cognitivo asociado a la edad y, además, la memoria de trabajo es particularmente dependiente de las conexiones de sustancia blanca. En un trabajo posterior similar, encontraron correlaciones entre memoria de trabajo y áreas de sustancia blanca temporales, parietales y frontales, incluyendo conexiones parietales superiores, fibras temporofrontales mediales, el fascículo uncinado, el fascículo frontoparietal y el cíngulo [125].

Sorprendentemente, diversos estudios han encontrado que la prueba de dígitos inversos, frecuentemente empleada como tarea de memoria de trabajo, no está asociada a hiperintensidades de sustancia blanca. Oosterman et al [126] confirmaron lo anterior, pero hallaron relaciones significativas con otros tests de memoria de trabajo. En su estudio, las hiperintensidades en la sustancia blanca profunda del lóbulo frontal fueron el mejor predictor del rendimiento en memoria de trabajo.

Sepulcre et al [127] investigaron, en 54 pacientes con esclerosis múltiple, las correlaciones entre lesiones en la sustancia blanca con RM y la actuación en tareas de memoria de trabajo verbal. Encontraron que las disrupciones en la sustancia blanca que

correlacionan con un bajo rendimiento en las pruebas de memoria de trabajo están localizadas en el cíngulo, en las proyecciones parietofrontales y talamocorticales, de predominio izquierdo, así como en la sustancia blanca cerebelar derecha. La correlación que objetivaron entre las lesiones en estas fibras y la atrofia en las áreas corticales implicadas en la memoria de trabajo, como algunas regiones corticales prefrontales (BA 6, 9, 44, 45/46) y parietales (BA 40), la explican bajo el supuesto de que estas regiones de sustancia blanca inducen atrofia en las áreas corticales diana.

En un novedoso estudio, Takeuchi et al [128] se plantearon la plasticidad de las conexiones de sustancia blanca de regiones frontoparietales que subyacen a la memoria de trabajo, y encontraron que la cantidad de entrenamiento en memoria de trabajo correlaciona con el incremento de actividad en regiones de sustancia blanca adyacentes al tracto intraparietal y a la parte anterior del cuerpo calloso, es decir, el entrenamiento induce plasticidad en regiones críticas en memoria de trabajo, posiblemente porque aumente la mielinización.

Un trabajo reciente ha descubierto que las diferencias individuales en la recuperación de la memoria verdadera y la falsa se relacionan con las diferencias en la organización de la sustancia blanca del cerebro [129]. La tendencia a la memoria verdadera se asocia al fascículo longitudinal inferior de sustancia blanca que une las zonas del hipocampo y el parahipocampo, estructuras vinculadas al recuerdo y al almacenamiento de memorias. En cambio, la tendencia a la memoria falsa se relaciona con el fascículo longitudinal superior de sustancia blanca que conecta estructuras frontoparietales, relacionadas en otros estudios con la falsa memoria [130]. Plantean que quizá las diferencias innatas en la estructura de la sustancia blanca cerebral podrían explicar las diferencias en las tendencias individuales a generar recuerdos verdaderos o falsos, y apuntan que una futura línea de investigación muy interesante sería saber si el entrenamiento podría inducir cambios en la sustancia blanca asociados con las estrategias de recuperación mnésica, y si así se podría reducir la inclinación a la memoria falsa, lo que ya han confirmado algunos estudios en la materia gris usando RM [131,132].

Funciones ejecutivas y sustancia blanca

Son varios los modelos o definiciones que en la literatura se han desarrollado para acotar y operativizar el constructo 'funciones ejecutivas' [133-143].

En nuestra opinión, son varios los procesos implicados en el funcionamiento ejecutivo, y es propósito de esta parte de la revisión exponer los principales hallazgos que implican a la sustancia blanca en las funciones y control ejecutivo.

Velocidad de procesamiento y memoria de trabajo

Estos apartados ya se han revisado en epígrafes anteriores.

Inhibición

En un estudio de Murphy et al [144] con 51 pacientes geriátricos (de entre 60 y 85 años) diagnosticados de depresión, se intentó probar la hipótesis de que anormalidades microestructurales en la sustancia blanca se relacionan en regiones frontoestriatales límbicas, y que esta afectación influye en la ejecución en el paradigma Stroop. Sus resultados reflejan una asociación significativa entre la anisotropía fraccionada y la interferencia del Stroop en regiones frontoestriatales y límbicas, incluyendo la sustancia blanca de las regiones anterior y posterior del cingulado, así como en áreas frontales, parahipocámpicas y la ínsula. Por otro lado, Kaplan et al [145] estudiaron a 95 ancianos sanos de entre 75 y 90 años, y encontraron que las pruebas de velocidad de procesamiento y función ejecutiva se relacionan con la hiperintensidad de la sustancia blanca, explicando esta relación el 22% de la varianza. En un reciente estudio realizado en Japón, Koga et al [146] han estudiado a 350 sujetos ancianos sanos con el minimental y el paradigma Stroop, encontrando una relación entre la ejecución en el Stroop y la observación de infartos lacunares silentes en el córtex prefrontal que afectan a la sustancia blanca. Estos resultados sugieren (para los autores) que la afectación de la sustancia blanca puede causar un declinar progresivo en pacientes ancianos como resultado de problemas vasculares silentes que afectarían al córtex prefrontal. También en pacientes ancianos diagnosticados de depresión se ha encontrado una relación entre la anisotropía fraccionada y la interferencia en el Stroop en regiones frontestriatales límbicas, incluyendo regiones parahipocampales, córtex prefrontal, cingulado e ínsula [144]. En el estudio LADIS, llevado a cabo en Dinamarca, se observo una relación consistente entre la afectación del cuerpo calloso en regiones anteriores y la ejecución en pruebas ejecutivas, entre ellas el Stroop, mientras que la afectación global del cuerpo calloso afectaba a la velocidad de procesamiento [147].

Asimismo, en un reciente estudio [148] con 31 pacientes epilépticos utilizando DTI, se obtuvo una

relación entre el número de comisión de errores en el Stroop y la afectación de la sustancia blanca en la cápsula interna y los tálamos bilaterales. En un estudio con pacientes afectados por esclerosis múltiple [149] a los que se les aplicó el paradigma Stroop y se utilizó DTI, se observó una mayor conectividad entre áreas corticales y redes sensoriomotoras en el giro frontal inferior y cerebelo, y una disminución de la conectividad en el cingulado anterior, lo que posiblemente nos esté revelando la reorganización del cerebro de estos pacientes para ejecutar la tarea. Otro dato interesante parte de un trabajo en el cual se relaciona la exposición prenatal a cocaína con la ejecución en el paradigma Stroop, y esta relación, a su vez, se asocia con afectación de la sustancia blanca en el córtex prefrontal [150].

Flexibilidad cognitiva

Un reciente estudio ha tratado de evaluar las alteraciones cognitivas relacionadas con el deterioro cognitivo leve tipo amnésico y Alzheimer en estadios iniciales. Para ello, utilizaron varias pruebas consideradas frontales, entre ellas el test de clasificación de cartas de Wisconsin (WCST). Los hallazgos mostraban, en ambos grupos, una relación entre la afectación en la sustancia blanca en las regiones paraventriculares tanto parietal como frontal izquierda y en el cuerpo calloso con la ejecución en el WCST. Los resultados nos orientan a plantear que en ambos trastornos se encuentra afectada la sustancia blanca en circuitos parietales (errores perseverativos)-frontales (ejecución general) [151].

En dos estudios diferentes con adictos a metanfetamina, se ha hallado una estrecha relación entre un significativo hipometabolismo en la sustancia blanca en el giro frontal inferior izquierdo y la ejecución en el WCST, en concreto en el número de categorías completadas y en los errores perseverativos cometidos, siendo esta relación proporcional a las dosis consumidas [152]. En esta misma línea [153,154], se encontró la relación entre la afectación de la sustancia blanca frontal en estos adictos y la ejecución en el WCST (errores perseverativos y no perseverativos), observándose una menor afectación en mujeres, lo que ha llevado plantear que los estrógenos desempeñen una función neuroprotectora. En el segundo estudio con DTI, se encontró que los consumidores de metanfetamina (en fase de abstinencia) presentaban una menor anisotropía fraccionada en el cuerpo calloso, y que esta afectación en la sustancia blanca se asociaba a una deficitaria ejecución en el WCST [155]. En términos generales, podemos plantear que la sustancia blanca desempeña un papel relevante en la ejecución del WCST, ya que en dicha ejecución participan diferentes áreas cerebrales (incluso dependiendo de cada categoría: color + occipital, forma + parietal) y parece tener relación dicha ejecución con la conectividad de diferentes regiones, especialmente bifrontales y giro supramarginal. De hecho, el giro supramarginal puede activarse al cambiar de categoría, ya que, cuando se utiliza el criterio 'color', se activaría más el córtex occipital (zona V4) y, en cambio, cuando se utiliza la 'forma', lo haría el parietal.

Resulta curiosa e interesante la relación entre la hiperintensidad en la sustancia blanca con la hipertensión, la edad y el rendimiento cognitivo y la adherencia al tratamiento, encontrándose una relación inversamente proporcional entre esta hiperintensidad y los fallos en mantener la actitud en la ejecución en el WCST. Ese estudio sugiere una posible relación entre la afectación frontal, la sustancia blanca y la adhesión al tratamiento [156]. Arnett et al [157] publicaron la primera demostración incontestable de que problemas particulares de cognición en la esclerosis múltiple se asocian con lesiones de la sustancia blanca en determinadas regiones cerebrales. Los pacientes mostraron un aumento significativo en el área lesional dentro de la sustancia blanca del lóbulo frontal del momento 1 al momento 2, tres años más tarde. Este cambio se asoció con una disminución profunda de la conducta en las tareas ejecutivas que incluían razonamiento conceptual y flexibilidad cognitiva, tal como se estudian con el WCST.

Ejecución dual

No hemos encontrado ningún trabajo que relacione la sustancia blanca con paradigmas de ejecución dual, salvo un reciente trabajo de Madden et al [158], que relaciona la conectividad en la red frontoparietal en ejecución en este tipo de paradigma y su relación con el envejecimiento, siendo ésta la clave para comprender algunas disfunciones ejecutivas relacionadas con el envejecimiento normal, lo que llevaría a plantear que el problema no se halla confinado en una determinada región cerebral, sino que el envejecimiento normal se explicaría en gran parte por problemas de conectividad interregiones (en este caso en la red frontoparietal).

Planificación

Hemos realizado una exhaustiva búsqueda cruzando los términos *White matter* con *Planing*, *Tower London*, *Tower Hanoi*, *ToL*, *ToH*, *Zoo Map* y *BADS*, y no hemos hallado resultados para dichos términos.

Toma de decisiones

Un interesante trabajo de Levin et al [159] con sujetos afectados de traumatismos craneoencefálicos leves y moderados provenientes de las guerras de Irak y Afganistán y un grupo control de soldados sin TCE no ha hallado diferencias significativas en la ejecución en la *Iowa Gambling Task* (IGT) y, además, no encuentra relación entre dicha ejecución y la sustancia blanca. En un trabajo previo de Fujiwara et al [160] también con pacientes que habían padecido un daño cerebral traumático, no se encontró ninguna relación entre la ejecución en la IGT y la sustancia blanca, y ni siquiera relación entre la IGT y la activación frontal ventral. En un estudio llevado a cabo en nuestro país por García-Molina et al [161], se observó una peor ejecución en la IGT en pacientes con esclerosis múltiple que en sujetos controles. En una enfermedad neurológica como la esclerosis múltiple, caracterizada principalmente por la afectación de la sustancia blanca subcortical, los resultados obtenidos por los pacientes en la IGT podrían atribuirse a una desconexión entre la corteza orbitofrontal y las estructuras corticosubcorticales involucradas en los procesos de toma de decisiones. Por otro lado, también podrían deberse a una afectación estructural de la corteza orbitofrontal. Estudios recientes con neuroimagen estructural y funcional aportan datos que vinculan la atrofia de regiones cerebrales concretas con déficits cognitivos observados en pacientes con esclerosis múltiple. Sin embargo, la metodología empleada en este estudio, como bien señalan los autores, únicamente nos permite realizar conjeturas al respecto. Son necesarios futuros estudios que permitan investigar los mecanismos fisiopatológicos subyacentes a la afectación de los procesos de la toma de decisiones en pacientes con esclerosis múltiple progresiva.

Conclusiones

La leucoaraiosis está provocando un interés creciente debido a su asociación con el deterioro cognitivo. Los cambios de la sustancia blanca se han asociado con deterioro cognitivo tanto en sujetos dementes como no dementes [19].

Se ha demostrado que la sustancia blanca de las estructuras subcorticales puede diferenciarse en dos áreas, una subcortical y otra más profunda alrededor de los ventrículos. Esta diferenciación anatómica podría afectar a lo cognitivo de distinta manera. De hecho, la región subcortical se caracteriza por la presencia de fibras U de alta densidad con trayecto corto que conectan áreas corticales vecinas, mientras que el área que rodea el periventrículo contiene fibras largas de asociación que conectan la corteza con los núcleos subcorticales y con regiones más distantes [162].

La localización periventricular de la leucoaraiosis parece más importante desde un punto de vista neuropsicológico en contraposición a la localización subcortical [54].

Se cree que son las estructuras subcorticales del cerebro las que están estrechamente relacionadas con la velocidad de los procesos cognitivos y con las funciones de la memoria [163].

Delano-Wood et al [59] realizaron un estudio cuyo objetivo era evaluar la asociación entre las lesiones de la sustancia blanca y el deterioro cognitivo, y luego evaluar la relación de las lesiones de la sustancia blanca profundas y de las lesiones periventriculares con el deterioro cognitivo leve. Estos autores consideran que este estudio corrobora la hipótesis de que los dos tipos de lesiones de la sustancia blanca tendrían diferentes implicaciones en la presentación clínica de los pacientes con deterioro cognitivo leve, ya que las lesiones periventriculares no se asociaron con ninguna prueba neuropsicológica (aparentemente serían cambios relacionados con la edad de los sujetos), a diferencia de las lesiones de la sustancia blanca profunda que afectan a los circuitos frontosubcorticales, involucrados en las funciones ejecutiva, en la velocidad de procesamiento y en las capacidades visuoespaciales y de construcción.

Se requieren más estudios que confirmen la existencia de una relación entre la pérdida de anisotropía fraccionada de las fibras de asociación de la sustancia blanca y el deterioro cognitivo.

En cuanto a habilidades visuoespaciales, diferentes estudios realizados utilizando técnicas de neuroimagen estructural y funcional consideran que la función visuoespacial está lateralizada en el hemisferio derecho [2,7,23,32,33], y que existen dos sistemas neurales implicados en el dicho proceso que hasta hace una década se consideraban anatómica y funcionalmente diferenciados, el sistema ventral para la identificación del objeto (¿qué?) y el sistema dorsal para la localización (¿dónde?).

Las extensas áreas corticales repetidamente relacionadas con la función visuoespacial en el hemisferio derecho son el lóbulo parietal inferior derecho, la unión temporoparietal, el córtex frontal ventrolateral derecho y la ínsula. Entre dichas áreas se ha visualizado una fuerte conexión perisilviana que viaja en el FLS y el fascículo arqueado para el sistema dorsal, y el FLI para el ventral, y que existe una imprescindible relación entre los dos sistemas que

modulan la función visuoespacial. La afectación más común de esta función es la negligencia espacial. La negligencia no es el resultado de una disfunción de una sola área cortical, sino que debe existir un daño de las largas vías de sustancia blanca que unen áreas parietales y frontales en el hemisferio derecho.

Se han realizado numerosos estudios con poblaciones heterogéneas (sujetos sanos en diferentes etapas de la vida, con deterioro cognitivo leve, con demencia y con diversas patologías neurológicas) que analizan las relaciones entre la sustancia blanca y la memoria (en cuanto a almacenes, fases y estrategias del proceso mnésico), existiendo en la actualidad un amplio cuerpo de evidencia que defiende la correlación, aunque en menor grado que con las funciones frontales, entre la integridad de los haces de sustancia blanca y las capacidades de memoria. La intensidad de la relación varía entre los estudios debido a factores mediadores, como las técnicas de neuroimagen utilizadas, los índices empleados, el análisis de datos utilizado, la localización de las lesiones o las escalas de medida de la memoria que se emplean.

En la actualidad se debate si los cambios en la sustancia blanca en personas mayores son la causa de la merma cognitiva o si representan epifenómenos asociados a la edad, pero no al deterioro cognitivo.

En pacientes con demencia tipo Alzheimer y con deterioro cognitivo leve, se objetivan daños en la sustancia blanca en todos los lóbulos cerebrales y en estructuras temporales mediales, más intensos en regiones posteriores. Además, se han hallado correlaciones significativas entre la sustancia blanca y la memoria en esta población, que no se dan con otras funciones cognitivas y que son mayores si se utilizan medidas globales de integridad de la sustancia blanca. Aunque es posible que los CSB sean en gran parte secundarios a la atrofia de la sustancia gris, se han observado anormalidades en la sustancia blanca independientemente de la atrofia en la demencia preclínica.

La desconexión de las fibras que unen el tálamo con el córtex frontal puede interferir en la memoria verbal y deteriorar la memoria de trabajo. Por otra parte, el aprendizaje y la memoria visual se han relacionado con la sustancia blanca parietal y temporal.

Varios estudios apuntan la importancia de algunas regiones de la sustancia blanca frontales y parietales en la memoria de trabajo espacial, encontrándose que es la región de la sustancia blanca frontoparietal superior, localizada cerca de las regiones grises implicadas en la memoria de trabajo, la que correlaciona con el desarrollo de esta capacidad. El grado de maduración de esta sustancia blanca se relaciona con el grado de activación de las regiones frontales y temporales implicadas en la memoria de trabajo. La correlación entre memoria de trabajo y áreas de sustancia blanca temporales, parietales y frontales ha sido documentada por diversos estudios, siendo especialmente relevante la integridad de la sustancia blanca profunda del lóbulo frontal predominantemente izquierdo en la memoria de trabajo verbal.

Recientemente se han relacionado las diferencias individuales en la recuperación de la memoria verdadera y la falsa con las diferencias en la organización de la sustancia blanca del cerebro, planteándose que las diferencias innatas en la estructura de la sustancia blanca pueden explicar las diferencias en las tendencias de cada persona a generar recuerdos verdaderos o falsos, y quizá factores ambientales puedan inducir plasticidad en los tractos blancos vinculados a las estrategias de recuperación mnésica que influyan en la inclinación a las memorias falsas.

Bibliografía

1. Filley CM. Aspectos neuroconductuales de los trastornos de la sustancia blanca. Clínicas Psiquiátricas de Norteamérica 2005; 28: 685-700.
2. Álvarez J, Mauriño J. Lesiones de la sustancia blanca cerebral: significado clínico y mecanismos fisiopatológicos. Hipertensión 2004; 21: 38-42.
3. Smith SD, Snowdon DA, Wang H, Markesbery WR. White matter volumes and periventricular white matter hyperintensities in aging and dementia. Neurology 2000; 54: 838-42.
4. Duque A, Roa E, Castedo J. White matter anatomy using tensor diffusion tractography. Radiologia 2008; 50: 99-111.
5. Basser PJ, Mattiello J, Le Bihan D. MR Diffusion tensor spectroscopy and imaging. Biophys J 1994; 66: 259-67.
6. Rugg-Gunn FJ, Symms MR, Barker GJ, Greenwood R, Duncan JS. Diffusion imaging shows abnormalities after blunt head trauma when conventional magnetic resonance imaging is normal. J Neurol Neurosurg Psychiatry 2001; 70: 530-3.
7. Nitkunan A, Barrick T, Charlton R, Clark C, Markus H. Multimodal MRI in cerebral small vessel disease. Its relationship with cognition and sensitivity to change over time. Stroke 2008; 39: 1999-2005.
8. Staines WR, Black SE, Graham SJ, McIlroy WE. Somatosensory gating and recovery from stroke involving the thalamus. Stroke 2002; 33: 2642-51.
9. Levin HS. Neuroplasticity following non-penetrating traumatic brain injury. Brain Inj 2003; 17: 665-74.
10. Pantoni L, Garcia JH. Pathogenesis of leukoaraiosis: a review. Stroke 1997; 28: 652-9.
11. Hachinski VC, Potter P, Merskey H. Leuko-araiosis. Arch Neurol 1987; 44: 21-3.
12. De Groot JC, De Leeuw FE, Oudkerk M, Van Gijn J, Hofman A, Jolles J, et al. Cerebral white matter lesions and cognitive function: the Rotterdam scan study. Ann Neurol 2000; 47: 145-51.
13. Gunning-Dixon FM, Raz N. The cognitive correlates of white matter abnormalities in normal aging: a quantitative review. Neuropsychology 2000; 14: 224-32.
14. Au R, Massaro JM, Wolf PA, Young ME, Beiser A, Seshadri S, et al. Association of white matter hyperintensity volume with decreased cognitive functioning: the Framingham heart study. Arch Neurol 2006; 63: 246-50.
15. Van den Heuvel DM, Ten Dam VH, De Craen AJ, Admiraal-Behloul F, Olofsen H, Bollen EL, et al. Increase in periventricular

white matter hyperintensities parallels decline in mental processing speed in a nondemented elderly population. J Neurol Neurosurg Psychiatry 2006; 77: 149-53.
16. Schwartz GL, Fornage M, Mosley T, Turner ST. Treatment of leukoaraiosis. Curr Treat Options Cardiovasc Med 2005; 7: 173-7.
17. Franco-Ruiz, CA. Cambios en la sustancia blanca cerebral y deterioro cognitivo. Revista de Neuropsicología, Neuropsiquiatría y Neurociencias 2004; 6: 13-20.
18. Wen HM, Mok VC, Fan YH, Lam WW, Tang WK, Wong A, et al. Effect of white matter changes on cognitive impairment in patients with lacunar infarcts. Stroke 2004; 35: 1826-30.
19. Jiménez I, Agulla J, Pouso M, Sabucedo M, Rodríguez-Yáñez M, Sobrino T, et al. Deterioro cognitivo asociado a la leucoaraiosis: fisiopatología, manifestaciones clínicas y tratamiento. Rev Neurol 2008; 47: 536-44.
20. Just MA, Cherkassky VL, Keller TA, Kana RK, Minshew NJ. Functional and anatomical cortical underconnectivity in autism: evidence from an fMRI study of an executive function task and corpus callosum morphometry. Cereb Cortex 2007; 17: 951-61.
21. Keller T, Just M. Altering cortical connectivity: remediation-induced changes in the white matter of poor readers. Neuron 2009; 64: 624–31.
22. Rimrodt S, Cutting l. Una nueva técnica de resonancia magnética por imagen permite asociar diferencias estructurales del cerebro con la dislexia. Cortex 2010; 46: 739-49.
23. Kang EK, Sohn HM, Han MK, Kim W, Han TR, Paik NJ. Severity of post-stroke aphasia according to aphasia type and lesion location in Koreans. J Korean Med Sci. 2010; 25: 123-7.
24. Hiraoka C, Maeshima S, Osawa A, Kanai N, Kohyama S, Yamane F, et al. Different types of aphasia caused by cerebral hemorrhage in the left frontal lobe: Broca's aphasia and Broca area's aphasia. No Shinkei Geka 2009; 37: 987-93.
25. Price CJ. Functional-imaging studies of the 19th Century neurological model of language. Rev Neurol (Paris) 2001; 157: 833-6
26. Schlaug G, Marchina S, Norton A. Evidence for plasticity in white-matter tracts of patients with chronic Broca's aphasia undergoing intense intonation-based speech therapy. Ann N Y Acad Sci 2009; 1169: 385-94.
27. Bradley WG, Daroff RB, Fenichel GM, Jankovic J. Neurología clínica: diagnóstico y tratamiento. 4 ed. Madrid: Elsevier; 2005.
28. Trejo-Martínez D, Jiménez-Ponce F, Marcos-Ortega J, Conde-Espinosa R, Fárber-Barquera A, Velasco-Monroy AL, et al. Aspectos anatómicos y funcionales sobre el área de Broca en neurocirugía funcional. Rev Med Hosp Gen Mex 2007; 70: 141-9.
29. Ueki Y, Terada K, Otsuka A, Kanda M, Akiguchi I. A case of non-convulsive status epilepticus worsened Wernicke's aphasia reversely. Rinsho Shinkeigaku 2000; 40: 339-43.
30. Rojas Q. La escuela neuropsicológica francesa. Revista Española de Neuropsicología 2002; 4: 42-52.
31. Henderson VW. Anatomy of the posterior pathways in reading: a reassessment. Brain Lang 1986; 29: 119-33.
32. Leff AP, Crewes H, Plant GT, Scott SK, Kennard C, Wise RJ. The functional anatomy of single-word reading in patients with hemianopic and pure alexia. Brain. 2001; 124: 510-21.
33. Junqué C, Bruna O, Mataró M. Neuropsicología del lenguaje. Funcionamiento normal y patológico. Rehabilitación. Barcelona: Masson; 2004.
34. García AM, Corral I, Cobo J, Quereda C. Pure alexia secondary to progressive multifocal leukoencephalopathy as first manifestation of HIV infection. Neurologia 2006; 21: 213-7.
35. Gil R. Afasias. Capítulo 2. In: Manual de Neuropsicología. 4 ed. Barcelona: Elsevier-Masson; 2007. p. 20-57.
36. Bernal B, Ardila A. The role of the arcuate fasciculus in conduction aphasia. Brain. 2009; 132: 2309-16.
37. Catani M, Ffytche DH. The rises and falls of disconnection syndromes. Brain 2005; 128: 2224-39.
38. Martínez M, Prosen A, Castillo C, Morales CJ, Bruno C. Fisiología cerebral por imágenes: difusión por tensión-tractografía. Rev Argent Neurocir 2007; 20: 59-64.
39. Steinbrink C, Vogt K, Kastrup A, Müller HP, Juengling FD, Kassubek J, et al. The contribution of white and gray matter differences to developmental dyslexia: insights from DTI and VBM at 3.0 T. Neuropsychologia 2008; 46: 3170-8.
40. Etchepareborda M, Díaz-Lucero A. Aspectos controvertidos en el trastorno de déficit de atención. Medicina (Bs Aires) 2009; 69: 51-63.
41. Pueyo R, Mañeru C, Vendrell P, Mataró M, Estévez-González A, García-Sánchez C, et al. Trastorno por déficit de atención con hiperactividad. Asimetrías cerebrales observadas en resonancia magnética. Rev Neurol 2000; 30: 290-5.
42. Overmeyer S, Bullmore ET, Suckling J, Simmons A, Williams SC, Santosh PJ, et al. Distributed grey and white matter deficits in hyperkinetic disorder: MRI evidence for anatomical abnormality in an attentional network. Psychol Med 2001; 31: 1425-35.
43. Cañete-Nieto A, Suárez-Rodríguez J, Bernabeu-Verdú J, Castel-Sánchez V, López-Luengo B, Fournier-Del Castillo C. Aplicación del *Attention Process Training* dentro de un proyecto de intervención en procesos atencionales en niños con cáncer. Rev Neurol 2004; 38: 482-6.
44. Roig J, Roig T, Enseñat A. Evaluación de la atención y velocidad de procesamiento de la información en TCE con versión computarizada del Stroop (2000). URL: http://www.uninet.edu/union99/congress. [13.10.2008].
45. Chan R. Sustained attention in patients with mild traumatic brain injury. Clin Rehabil 2005; 19: 188-93.
46. Takahashi M, Iwamoto K, Fukatsu H, Naganawa S, Iidaka T, Ozaki N. White matter microstructure of the cingulum and cerebellar peduncle is related to sustained attention and working memory: a diffusion tensor imaging study. Neurosci Lett 2010; 477: 72-6.
47. Fayed M, Modrego-Pardo N, Morales-Ramos P, Pina H, Miguel A. White matter MR spectroscopy in children with isolated developmental delay: does it mean delayed myelination? Acad Radiol 2006; 13: 229-35.
48. Sierra C, De la Sierra A, Coca A. Lesiones silentes de sustancia blanca cerebral en individuos de mediana edad afectados por hipertension arterial esencial. Sociedad Iberoamericana de Información Científica 2005; 1: 3-8.
49. Kaplan E, Fein D, Morris R, Delis DC. WAIS-R as a neuro-psychological instrument. In Fujita K, ed. A Japanese version of the WAIS-III: theoretical manual. San Antonio, TX: The Psychological Corporation; 1991. p. 74-5.
50. De Groot JC, De Leeuw FE, Oudkerk M, Van Gijn J, Hofman A. Periventricular cerebral white matter lesions predict rate of cognitive decline. Ann Neurol 2002; 52: 335-41.
51. Hoptman MJ, Volavka J, Weiss EM, Czobor P, Szeszko PR, Gerig G, et al. Quantitative MRI measures of orbitofrontal cortex in patients with chronic schizophrenia or schizoaffective disorder psychiatry research. Neuroimaging 2005; 140: 133-45.
52. Gropman AL, Gertz B, Shattuck K, Kahn IL, Seltzer R, Krivitsky L, et al. Diffusion tensor imaging detects areas of abnormal white matter microstructure in patients with partial ornithine transcarbamylase deficiency. AJNR Am J Neuroradiol 2010; 31: 1719-23.
53. Vannorsdall TD, Cascella NG, Rao V, Pearlson GD, Gordon B, Schretlen DJ. A morphometric analysis of neuroanatomic abnormalities in traumatic brain injury. J Neuropsychiatry Clin Neurosci 2010; 22: 173-81.
54. Bartrés-Faz D, Clemente IC, Junqué C. Cambios en la sustancia blanca y rendimiento cognitivo en el envejecimiento. Rev Neurol 2001; 33: 347-53.
55. Sheline YI, Price JL, Vaishnavi SN, Mintun MA, Barch DM, Epstein AA, et al. Regional white matter hyperintensity burden in automated segmentation distinguishes late-life depressed subjects from comparison subjects matched for vascular risk factors. Am J Psychiatry 2008; 165: 524-32.
56. Van den Heuvel DM, Ten Dam VH, De Craen AJM. Presencia de hiperintensidades en la sustancia blanca y declinacion cognitiva. J Neurol Neurosurg Psychiatry 2006; 77: 149-53.
57. Gunning-Dixon FM, Brickman AM, Cheng JC, Alexopoulos GS. Aging of cerebral white matter: a review of MRI findings. Int J Geriatr Psychiatry 2009; 24: 109-17.

58. Rosano C, Venkatraman VK, Guralnik J, Newman AB, Glynn NW, Launer L, et al. Psychomotor speed and functional brain MRI 2 years after completing a physical activity treatment. Gerontol A Biol Sci Med Sci 2010; 65: 639-47.
59. Delano-Wood L, Abeles N, Sacco JM, Wierenga CE, Horne NR, Bozoki A. Regional white matter pathology in mild cognitive impairment: differential influence of lesion type on neuropsychological functioning. Stroke 2008; 39: 794-9.
60. Bangen KJ, Delano-Wood L, Wierenga CE, Stricker NH, Hesselink JR, Bondi MW. Dementia following herpes zoster encephalitis. Clin Neuropsychol 2010; 24: 1193-203.
61. Bendlin BB, Fitzgerald ME, Ries ML, Xu G, Kastman EK, Thiel BW, et al. White matter in aging and cognition: a cross-sectional study of microstructure in adults aged eighteen to eighty-three. Dev Neuropsychol 2010; 35: 257-77.
62. Arfan-Ikram M. Atrofia de la materia gris predice problemas de memoria y demencia. Neurobiol Aging 2010; 31: 378-86.
63. Ríos-Lago M, Alonso R, Periáñez JA, Paúl N, Oliva P, Álvarez-Linera J. Tensor diffusion by MRI and speed processing of the white matter after brain injuries. Trauma Fund Mapfre 2008; 19: 102-12.
64. Agüera-Ortiz L, Cervilla-Ballesteros J, Martín-Carrasco M. Neuropsicologia. In: Psiquiatría geriátrica. 2 ed. Barcelona: Masson; 2006. p. 112-24.
65. Lozano-Gallego M, Hernández-Ferrandis M. Diferenciar el deterioro cognoscitivo leve del envejecimiento normal: la importancia del examen neuropsicológico. Continua Neurológica 2000; 3: 14-27.
66. Viñuela-Fernández F. Trastornos de las funciones visuoespacial y constructiva. En Peña-Casanova J, ed. Neurología de la conducta y neuropsicología. Madrid: Editorial Médica Panamericana; 2007. p. 233-42.
67. Karnath HO. A right perisylvian neural network for human spatial orienting. In Gazzaniga INICIAL, ed. The cognitive neurosciences IV. Cambridge, Mass.: MIT Press, p. 259-68.
68. Nobre AC, Sebestyen GN, Gitelman DR, Mesulam MM, Frackowiak RS, Frith CD. Functional localization of the system for visuospatial attention using positron emission tomography. Brain 1997; 120: 515-33.
69. Corbetta M, Kincade JM, Shulman GL. Neural systems for visual orienting and their relationships to spatial working memory. J Cogn Neurosci 2002; 14: 508-23.
70. Corbetta M, Shulman GL. Control of goal-directed and stimulus-driven attention in the brain. Nat Rev Neurosci 2002; 3: 201-15.
71. Tuch DS, Salat DH, Wisco JJ, Zaleta AK, Hevelone ND, Rosas HD. Choice reaction time performance correlates with diffusion anisotropy in white matter pathways supporting visuospatial attention. Proc Natl Acad Sci U S A 2005; 102: 12212-7.
72. Umarova RM, Saur D, Schnell S, Kaller CP, Vry MS, Glauche V, et al. Structural connectivity for visuospatial attention: significance of ventral pathways. Cereb Cortex 2010; 20: 121-9.
73. Fox MD, Corbetta M, Snyder AZ, Vincent JL, Raichle ME. Spontaneous neuronal activity distinguishes human dorsal and ventral attention systems. Proc Natl Acad Sci U S A 2006; 103: 10046-51.
74. Colomé R, Sans A, López-Sala A, Boix C. Trastorno de aprendizaje no verbal: características cognitivo-conductuales y aspectos neuropsicológicos. Rev Neurol 2009; 48 (Supl 2): S77-81.
75. Voineskos AN, Rajji TK, Lobaugh NJ, Miranda D, Shenton ME, Kennedy JL, et al. Age-related decline in white matter tract integrity and cognitive performance: a DTI tractography and structural equation modeling study. Neurobiol Aging 2010; [Epub ahead of print].
76. Caeyenberghs K, Leemans A, Geurts M, Taymans T, Van der Linden C, Smits-Engelsman BC, et al. Brain-behavior relationships in young traumatic brain injury patients: fractional anisotropy measures are highly correlated with dynamic visuomotor tracking performance. Neuropsychologia 2010; 48: 1472-82.
77. García-Nonell C, Rigau-Ratera E, Artigas-Pallarés J, García-Sánchez C, Estévez-González A. Síndrome de Williams: memoria, funciones visuoespaciales y funciones visuo-constructivas. Rev Neurol 2003; 37: 826-30.
78. Hoeft F, Barnea-Goraly N, Haas BW, Golarai G, Derek Ng, Mills D, et al. More is not always better: increased fractional anisotropy of superior longitudinal fasciculus associated with poor visuospatial abilities in Williams syndrome. J Neurosci 2007; 27: 11960-5.
79. Makris N, Kennedy DN, McInerney S, Sorensen AG, Wang R, Caviness VS Jr, et al. Segmentation of subcomponents within the superior longitudinal fascicle in humans: a quantitative, in vivo, DT-MRI study. Cerebr Cortex 2005; 15: 854-69.
80. Rauschecker AM, Deutsch GK, Ben-Shachar M, Schwartzman A, Perry LM, Dougherty RF. Reading impairment in a patient with missing arcuate fasciculus. Neuropsychologia 2009; 47: 180-94.
81. Kesler SR, Haberecht MF, Menon V, Warsofsky IS, Dyer-Friedman J, Neely EK, et al. Functional neuroanatomy of spatial orientation processing in Turner syndrome. Cereb Cortex 2004; 14:174-80.
82. Holzapfel M, Barnea-Goraly N, Eckert MA, Kesler SR, Reiss AL. Selective alterations of white matter associated with visuospatial and sensorimotor dysfunction in Turner syndrome. J Neurosci 2006; 26: 7007-13.
83. Counsell SJ, Edwards AD, Chew ATM, Anjari M, Dyet LE, Srinivasan L, et al. Specific relations between neurodevelopmental abilities and white matter microstructure in children born preterm. Brain 2008; 131: 3201-8.
84. Skranes J, Vangberg TR, Kulseng S, Indredavik MS, Evensen KAI, Martinussen M, et al. Clinical findings and white matter abnormalities seen on diffusion tensor imaging in adolescents with very low birth weight. Brain 2007; 130: 654-66.
85. Hellgren K, Aring E, Jacobson L, Ygge J, Martin L. Visuospatial skills, ocular alignment, and magnetic resonance imaging findings in very low birth weight adolescents. J AAPOS 2009; 13: 273-9.
86. Mattson SN, Riley EP. A Review of the neurobehavioral deficits in children with fetal alcohol syndrome or prenatal exposure to alcohol. Alcohol Clin Exp Res 1998; 22: 279-94.
87. Sowell ER, Johnson A, Kan E, Lu LH, Van Horn JD, Toga AW, et al. Mapping white matter integrity and neurobehavioral correlates in children with fetal alcohol spectrum disorders. J Neurosci 2008; 28: 1313-9.
88. Sowell ER, Mattson SN, Kan E, Thompsom PM, Riley EP, Toga AW. Abnormal cortical thickness and brain-behavior correlation patterns in individuals with heavy prenatal alcohol exposure. Cereb Cortex 2008; 18: 136-44.
89. Bartolomeo P. Visual neglect. Curr Opin Neurol 2007; 20: 381-6.
90. García de la Rocha ML. Negligencia espacial y síndromes relacionados. En Peña-Casanova J, ed. Neurología de la conducta y neuropsicología. Madrid: Editorial Médica Panamericana; 2007. p. 221-9.
91. Jehkonen M, Laihosalo M, Kettunen JE. Impact of neglect on functional outcome after stroke: a review of methodological issues and recent research findings. Restor Neurol Neurosci 2006; 24: 209-15.
92. Linden T, Samuelsson H, Skoog I, Blomstrand C. Visual neglect and cognitive impairment in elderly patients late after stroke. Acta Neurol Scand 2005; 111: 163-8.
93. Karnath HO, Rorden C, Ticini LF. Damage to white matter fiber tracts in acute spatial neglect. Cereb Cortex 2009; 19: 2331-7.
94. Sapir A, Kaplan JB, He BJ, Corbetta M. Anatomical correlates of directional hypokinesia in patients with hemispatial neglect. J Neurosci 2007; 27: 4045-51.
95. Doricchi F, Thiebaut de Schotten M, Tomaiuolo F, Bartolomeo P. White matter (dis)connections and gray matter (dys) functions in visual neglect: gaining insights into the brain networks of spatial awareness. Cortex 2008; 44: 9839-95.
96. Bartolomeo P, Thiebaut de Schotten M, Doricchi F. Left unilateral neglect as a disconnection syndrome. Cereb Cortex 2007; 17: 2479-90.

97. Bressler SL, Tang W, Sylvester CM, Shulman GL, Corbetta M. Top-down control of human visual cortex by frontal and parietal cortex in anticipatory visual spatial attention. J Neurosci 2008; 28: 10056-61.
98. Shulman GL, Pope DL, Astafiev SV, McAvoy MP, Snyder AZ, Corbetta M. Right hemisphere dominance during spatial selective attention and target detection occurs outside the dorsal frontoparietal network. J Neurosci 2010; 30: 3640-51.
99. Siman-Tov T, Mendelsohn A, Schonberg T, Avidan G, Podlipsky I, Pessoa L, et al. Bihemispheric leftward bias in a visuospatial attention-related network. J Neurosci 2007; 27: 11271-8.
100. Committeri G, Pitzalis S, Galati G, Patria F, Pelle G, Sabatini U, et al. Neural bases of personal and extrapersonal neglect in humans. Brain 2007; 130: 431-41.
101. Corbetta M, Kincade MJ, Lewis C, Snyder AZ, Sapir A. Neural basis and recovery of spatial attention deficits in spatial neglect. Nat Neurosci 2005; 8: 1603-10.
102. Tomaiuolo F, Voci L, Bresci M, Cozza S, Posteraro F, Oliva M, et al. Selective visual neglect in right brain damaged patients with splenial interhemispheric disconnection. Exp Brain Res 2010; 206: 209-17.
103. Urbanski M, Thiebaut de Schotten M, Rodrigo S, Catani M, Oppenheim C, Touzé E, et al. Brain networks of spatial awareness: evidence from diffusion tensor imaging tractography. J Neurol Neurosurg Psychiatry 2008; 79: 598-601.
104. Pfefferbaum A, Mathalon DH, Sullivan EV, Rawles JM, Zipursky RB, Lim KO. A quantitative magnetic resonance imaging study of changes in brain morphology from infancy to late adulthood. Arch Neurol 1994; 51: 874-87.
105. Matsuzawa J, Matsui M, Konishi T, Noguchi K, Gur RC, Bilker W, et al. Age-related volumetric changes of brain and white matter in healthy infants and children. Cereb Cortex 2001; 11: 335-42.
106. Barnea-Goraly N, Menon V, Eckert M, Tamm L, Bammer R, Karchemskiy A, et al. White matter development during childhood and adolescence: a cross-sectional diffusion tensor imaging study. Cereb Cortex 2005; 15: 1848-54.
107. Schmidt R, Fazekas F, Kapeller P, Schmidt H, Hartung HP. MRI white matter hyperintensities. Three-year follow-up of the Austrian Prevention Stroke Study. Neurology 1999; 53: 132-9.
108. DeCarli C, Murphy DGM, Tranh M, Grady CL, Haxby JV, Gillete JA, et al. The effect of white matter hyperintensity volume on brain structure, cognitive performance, and cerebral metabolism of glucose in 51 healthy adults. Neurology 1995; 45: 2077-84.
109. Baum KA, Schulte C, Girke W, Reischies FM, Félix R. Incidental white-matter foci on RMI in 'healthy' subjects: evidence of subtle cognitive dysfunction. Neuroradiology 1996; 38: 755-60.
110. Bartrés-Faz D, Junqué C, Clemente IC, Serra-Grabulosa JM, Guardia J, López-Alomar A, et al. MRI and genetic correlates of cognitive function in elders with memory impairment. Neurobiol Aging 2001; 22: 449-59.
111. De Leeuw FE, De Groot JC, Achten E, Oudkert M, Ramos LMP, Hejboer R, et al. Prevalence of cerebral white matter lesions in elderly people: a population based magnetic resonance imaging study. The Rotterdam Scan Study. J Neurol Neurosurg Psychiatry 2001; 70: 9-14.
112. Sabri O, Ringelstein EB, Hellwing D, Schneideer R, Schreckenberger M, Kaiser HJ, et al. Neuropsychological impairment correlates with hipoperfusion and hypometabolism but nor with severity of white matter lesions on MRI in patients with cerebral microangiopathy. Stroke 1999; 30: 556-66.
113. Begré S, Frommer A, Von Känel R, Kiefer C, Federspiel A. Relation of white matter anisotropy to visual memory in 17 healthy subjects. Brain Res 2007; 1168: 60-6.
114. Begré S, Kiefer C, Von Känel R, Frommer A, Federspiel A. Rey Visual Design Learning Test performance correlates with white matter structure. Acta Neuropsychiatr 2009; 21: 67-74.
115. Stenset V, Hofoss D, Berstad AE, Negaard A, Gjerstad L, Fladby T. White matter lesion subtypes and cognitive deficits in patients with memory impairment. Dement Geriatr Cogn Disord 2008; 26: 424-31.
116. Stebbins GT, Murphy CM. Diffusion tensor imaging in Alzheimer's disease and mild cognitive impairment. Behav Neurol 2009; 21: 39-49.
117. Bosch B, Arenaza-Urquijo EM, Rami L, Sala-Llonch R, Junqué C, Solé-Padullés C, et al. Multiple DTI index in normal aging, amnesic MCI and AD. Relationship with neuropsychological performance. Neurobiol Aging 2010; [Epub ahead of print].
118. Sepulcre J, Masdeu JC, Satre-Garriga J, Goñi J, Vélez de Mendizábal N, Duque B, et al. Mapping the brain pathways of declarative verbal memory: evidence from white matter lesions in the living human brain. Neuroimage 2008; 42: 1237-43.
119. Mabbott DJ, Rovet J, Noseworthy MD, Smith ML, Rockel C. The relations between white matter and declarative memory in older children and adolescents. Brain Res 2009; 1294: 80-90.
120. Charlton RA, Barrick TR, Markus HS, Morris RG. The relationship between episodic long-term memory and white matter integrity in normal aging. Neuropsychologia 2010; 48: 114-22.
121. Malhotra P, Jager HR, Parton A, Greenwood R, Playford ED, Brown MM, et al. Spatial working memory capacity in unilateral neglect. Brain 2005; 128, 424-35.
122. Ozturk A, Degaonkar M, Matson MA, Wells CT, Mahone EM, Horská A. Proton MR spectroscopy correlates of frontal lobe function in healthy children. AJNR Am J Neuroradiol 2009; 30: 1308-14.
123. Klingberg T. Development of a superior frontal-intraparietal network for visuo-spatial working memory. Neuropsychologia 2006; 44: 2171-7.
124. Charlton RA, Barrick TR, Mclntyre DJ, Shen Y, O'Sullivan M, Howe FA, et al. White matter damage on diffusion tensor imaging correlates with age-related cognitive decline. Neurology 2006; 66: 217-22.
125. Charlton RA, Barrick TR, Lawes NC, Markus HS, Morris RG. White matter pathways associated with working memory in normal aging. Medical Image Analysis 2009; 46: 474-89.
126. Oosterman JM, Van Harten B, Weinstein HC, Scheltens P, Sergeant JA, Scherder EJ. White matter hyperintensities and working memory: an explorative study. Neuropsychol Dev Cogn B Aging Neuropsychol Cogn 2008; 15: 384-99.
127. Sepulcre J, Masdeu JC, Pastor MA, Goñi J, Barbosa C, Bejarano B, et al. Brain pathways of verbal working memory: a lesion-function correlation study. Neuroimage 2009; 47: 773-8.
128. Takeuchi H, Sekiguchi A, Taki Y, Yokohama S, Yamogida Y, Komuro N, et al. Training of working memory impacts structural connectivity. J Neurosci 2010; 30: 3297-303.
129. Fuentemilla L, Cámara E, Münte TF, Krämer UM, Cunillera T, Marco-Pallarés J, et al. Individual differences in true and false memory retrieval are related to white matter brain microstructure. J Neurosci 2009; 29: 8698-703.
130. Kim H, Cabeza R. Trusting our memories: dissociating the neural correlates of confidence in veridical versus illusory memories. J Neurosci 2007; 27: 12190-7.
131. Maguire EA, Gadian DG, Johnsrude IS, Good CD, Ashburner J, Frackowiak RS, et al. Navigation-related structural change in the hippocampo of taxi drivers. Proc Natl Acad Sci U S A 2000; 97: 4398-403.
132. Draganski B, Gaser C, Busch V, Schuierer G, Bogdahn U, May A. Neuroplasticity: changes in grey matter induced by training. Nature 2004; 427: 311-2.
133. Lezak MD. Relationship between personality disorders, social disturbances and physical disability following traumatic brain injury. J Head Trauma Rehabil 1987; 2: 57-69.
134. Lezak MD. The problem of assessing executive functions. Int J Psychol 1982; 17: 281-97.
135. Junqué C, Barroso J. Neuropsicología. Madrid: Síntesis; 1994.
136. Sholberg MM, Mateer CA. Remediation of executive functions impairments. In Sholberg MM, Mateer CA, eds. Introduction to cognitive rehabilitation. New York: Guilford Press; 1989. p. 232-63.
137. Bechara A, Damasio H, Damasio AR. Emotion, decision making and the orbitofrontal cortex. Cereb Cortex 2000; 10: 295-307.
138. Cummings JL. Frontal subcortical circuits and human behaviour. Arch Neurol 1993; 50: 873-80.

139. Tirapu J, Muñoz-Céspedes JM, Pelegrín C. Funciones ejecutivas: necesidad de una integración conceptual. Rev Neurol 2002; 34: 673-85.
140. Luria AR. El cerebro en acción. 5 ed. Barcelona: Martínez Roca; 1988.
141. Luria A, Pribram KM, Homskaya ED. An experimental analysis of the behavioral disturbance produced by a left frontal arachnoidal endothelioma. Neuropsychologia 1964; 2: 257-80.
142. Feinberg TE, Farah MJ. The development of modern behavioral neurology and neuropsychology. In Feinberg TE, Farah MJ, eds. Behavioral neurology and neuropsychology. 2 ed. New York: McGraw-Hill; 2003. p. 3-22.
143. Pelegrín C, Tirapu J. Neuropsiquiatría del daño prefrontal traumático. Monografías de Psiquiatría 1995; 6: 11-21.
144. Murphy CF, Gunning-Dixon FM, Hoptman MJ, Lim KO, Ardekani B, Shields JK, et al. White-matter integrity predicts Stroop performance in patients with geriatric depression. Biol Psychiatry 2007; 61: 1007-10.
145. Kaplan RF, Cohen RA, Moscufo N, Guttmann C, Chasman J, Buttaro M, et al. Demographic and biological influences on cognitive reserve. J Clin Exp Neuropsychol 2009; 31: 868-76.
146. Koga H, Takashima Y, Murakawa R, Uchino A, Yuzuriha T, Yao H. Cognitive consequences of multiple lacunes and leukoaraiosis as vascular cognitive impairment in community-dwelling elderly individuals. J Stroke Cerebrovasc Dis 2009; 18: 32-7.
147. Jokinen H, Ryberg C, Kalska H, Ylikoski R, Rostrup E, Stegmann MB, et al. Corpus callosum atrophy is associated with mental slowing and executive deficits in subjects with age-related white matter hyperintensities: the LADIS Study. J Neurol Neurosurg Psychiatry 2007; 78: 491-6.
148. Wang XQ, Iang SY, Lu H, Ma L, Mao YL, Yang F. Executive function impairment in patients with temporal lobe epilepsy: neuropsychological and diffusion-tensor imaging study. Zhonghua Yi Xue Za Zhi 2007; 87: 3183-7.
149. Rocca MA, Valsasina P, Ceccarelli A, Absinta M, Ghezzi A, Riccitelli G, et al. Structural and functional MRI correlates of Stroop control in benign MS. Hum Brain Mapp 2009; 30: 276-90.
150. Warner TD, Behnke M, Eyler FD, Padgett K, Leonard C, Hou W, et al. Diffusion tensor imaging of frontal white matter and executive functioning in cocaine-exposed children. Pediatrics 2006; 118: 2014-24.
151. Chen TF, Chen YF, Cheng TW, Hua MS, Liu HM, Chiu MJ. Executive dysfunction and periventricular diffusion tensor changes in amnesic mild cognitive impairment and early Alzheimer's disease. Hum Brain Mapp 2009; 30: 3826-36.
152. Kim YT, Lee SW, Kwon DH, Seo JH, Ahn BC, Lee J. Dose-dependent frontal hypometabolism on FDG-PET in methamphetamine abusers. J Psychiatr Res 2009; 43: 1166-70.
153. Chung A, Lyoo IK, Kim SJ, Hwang J, Bae SC, Sung YH, et al. Decreased frontal white-matter integrity in abstinent methamphetamine abusers. Int J Neuropsychopharmacol 2007; 10: 765-75.
154. Kim SJ, Lyoo IK, Hwang J, Sung YH, Lee HY, Lee DS, et al. Frontal glucose hypometabolism in abstinent methamphetamine users. Neuropsychopharmacology 2005; 30: 1383-91.
155. Kim IS, Kim YT, Song HJ, Lee JJ, Kwon DH, Lee HJ, et al. Reduced corpus callosum white matter microstructural integrity revealed by diffusion tensor eigenvalues in abstinent methamphetamine addicts. Neurotoxicology 2009; 30: 209-13.
156. Insel KC, Reminger SL, Hsiao CP. White matter hyperintensities and medication adherence. Biol Res Nurs 2008; 10: 121-7.
157. Arnett PA, Rao SM, Bernardin L, Grafman J, Yetkin FZ, Lobeck L. Relationship between frontal lobe lesions and Wisconsin Card Sorting Test performance in patients with multiple sclerosis. Neurology 1994; 44: 420-5.
158. Madden DJ, Costello MC, Dennis NA, Davis SW, Shepler AM, Spaniol J, et al. Adult age differences in functional connectivity during executive control. Neuroimage 2010; 52: 643-57.
159. Levin HS, Wilde E, Troyanskaya M, Petersen NJ, Scheibel R, Newsome M, et al. Diffusion tensor imaging of mild to moderate blast-related traumatic brain injury and its sequelae. J Neurotrauma 2010; 27: 683-94.
160. Fujiwara E, Schwartz ML, Gao F, Black SE, Levine B. Ventral frontal cortex functions and quantified MRI in traumatic brain injury. Neuropsychologia 2008; 46: 461-74.
161. García-Molina A, Rodríguez-Rajo P, Vendrell-Gómez P, Junqué C, Roig-Rovira T. Disfunción orbitofrontal en la esclerosis múltiple: Iowa Gambling Task. Psicothema 2008; 20: 445-9.
162. Weissmann P, Consalvo D, Solís P, Baglivo H, Ramírez, A, Sánchez R. Hipertensión arterial y deterioro cognitivo en el anciano. Rev Argent Cardiol 2002; 70: 231-8.
163. Breteler M. Vascular involvement in cognitive decline and dementia. Epidemiologic evidence from Rotterdam Study and the Rotterdam Scan Study. Ann N Y Acad Sci 2000; 903: 457-65.

Relation between white matter and cognitive functions

Introduction. After being largely neglected as a contributor to the organisation of the cognitive operations for many years, the white matter of the brain is now again the object of much research. These advances are complemented with the latest neuroimaging techniques, such as diffusion tensor imaging, which make it possible to obtain a more detailed view of the role played by the pathways of the white matter in the cognitive operations.

Development. The study reviews the relation between lesions in the white matter and different cognitive processes and functions such as language, attention, visuospatial and visual-constructional skills, spatial negligence, processing speed, memory and executive functions.

Conclusions. Focusing attention on the white matter and its disorders promises to further our knowledge of the brain as an extraordinarily complex organ in which the connectivity and processing speed provided by the white matter are key features in cognition, emotion and consciousness itself. The white matter does not appear to be the deposit for cognitive processes and functions, but rather its role would seem to be linked to two properties that are essential for a highly complex system like the brain to be effective: speed and connectivity. Further studies must be conducted to delve deeper into these processes and perhaps begin to clarify the different roles they play in the outcome of cognitive processes.

Key words. Cognitive disorders. Diffusion tensor imaging. Fractional anisotropy. Neuroimaging. White matter.