# Capítulo 4
# Neuropatología de la enfermedad de Alzheimer

D. G. Muñoz

## Introducción

La enfermedad de Alzheimer se define como una demencia cuya especificidad se basa en criterios histopatológicos. Es importante señalar que la clínica no puede separar esta enfermedad de las otras demencias, y que los criterios diagnósticos de probable enfermedad de Alzheimer poco añaden a los de demencia en general.

## Lesiones macroscópicas

El cerebro muestra una moderada atrofia global en la mayoría de los casos, con pesos entre los 1.000 y 1.100 g, pero son frecuentes los casos con peso normal. Siempre existe atrofia en la base de los lóbulos temporales, en particular en la circunvalación parahipocámpica, donde se pierden las características rugosidades que representan los glomérulos de Arnold. Los lóbulos frontales y parietales pueden mostrar atrofia con dilatación de los surcos, pero no existe equivalente macroscópico del selectivo déficit metabólico parietal demostrado en PET y SPECT. En los cortes coronales los hipocampos están consistentemente disminuidos de tamaño, generalmente a la mitad o menos de su diámetro normal, con la correspondiente expansión de las astas temporales de los ventrículos laterales. Sin embargo, pueden encontrarse patrones similares en individuos sin deterioro cognitivo. Las astas frontales suelen ser grandes, pero su tamaño muestra amplio solapamiento con individuos normales. La sustancia negra mantiene su coloración normal, pero se pierde la mayor parte del pigmento del *locus ceruleus*. Así pues, el examen macroscópico revela la probable base estructural de dos componentes esenciales del cuadro clínico: la atrofia hipocámpica bilateral justifica la ammesia y la atrofia del *locus ceruleus* puede relacionarse con depresión y trastornos del ritmo sueño-vigilia [1].

## Lesiones microscópicas «positivas»

Las tinciones genéricas –hematoxilina y eosina, Nissl– permiten apreciar pérdida neuronal en corteza y varias regiones subcorticales, severa en casos avanzados, pero apenas discernible sin la aplicación de métodos cuantitativos en muchos casos en estadios tempranos o moderados, esto es hasta un GDS 5 o incluso 6, cuando la muerte sobreviene por otras causas. Para visualizar las lesiones características es imprescindible utilizar las tinciones de plata, tanto las tradicionales, cuyo prototipo es la de Bielchowsky, como la de Gallyas [2]. Las tradicionales tiñen amiloide, degeneración neurofibrilar y elementos normales del tejido, como axones. La de Gallyas sólo tiñe la degeneración neurofibrilar. Estas tinciones revelan las placas y ovillos, en cuya cuantificación se basa el diagnóstico de certeza de la enfermedad. Existen, además, otras lesiones de menor importancia diagnostica [3]. La patología microscópica se resume en la tabla 1.

**Tabla 1** Lesiones microscópicas en la enfermedad de Alzheimer

| Positivas | Negativas |
|---|---|
| Placas seniles | Pérdida neuronal |
| Ovillos neurofibrilares | Pérdida sináptica |
| Hilos del neuropilo | Atrofia neuronal |
| Degeneración granulovacuolar | |
| Cuerpos de Hirano | |
| Inflamación | |

### Placas seniles

Las placas seniles son las lesiones específicas de la enfermedad de Alzheimer. El primer indicio de estas lesiones lo constituyen depósitos extracelulares del péptido β-amiloide, que aparece en las tinciones de Bielchoswky como una nube algodonosa en el neuropilo que no desplaza, sino que rodea las neuronas y otras células. Estas placas se denominan difusas, nombre que se refiere a su estructura, no a su distribución en el cerebro. Las formas del péptido de β-amiloide de 42 aminoácidos, que posee mayor tendencia a autoagregarse, son las depositadas inicialmente [4]. Tanto éstas como las formas de 40 aminoácidos que aparecen más tarde se derivan de una familia de proteínas producidas normalmente por neuronas y otras células, denominadas proteína precursora del β-amiloide [5, 6]. En el segundo estadio la placa desarrolla un centro denso, correspondiente a la compactación del péptido β-amiloide, que ahora adquiere las características físicas del amiloide; esto es, muestra estructura molecular en hoja plegada y capta tintes como el rojo Congo y la tioflavina. Es importante señalar que el amiloide depositado en órganos extracerebrales en otras condiciones está formado por proteínas distintas. Al mismo tiempo, el amiloide se rodea de neuritas distróficas, cargadas de proteína precursora de β-amiloide, ubicuitina y cromogranina A [7]. Aunque esta última proteína es con diferencia la más abundante de las relacionadas con las sinapsis, se encuentran también otros neurotransmisores [8] y proteínas asociadas

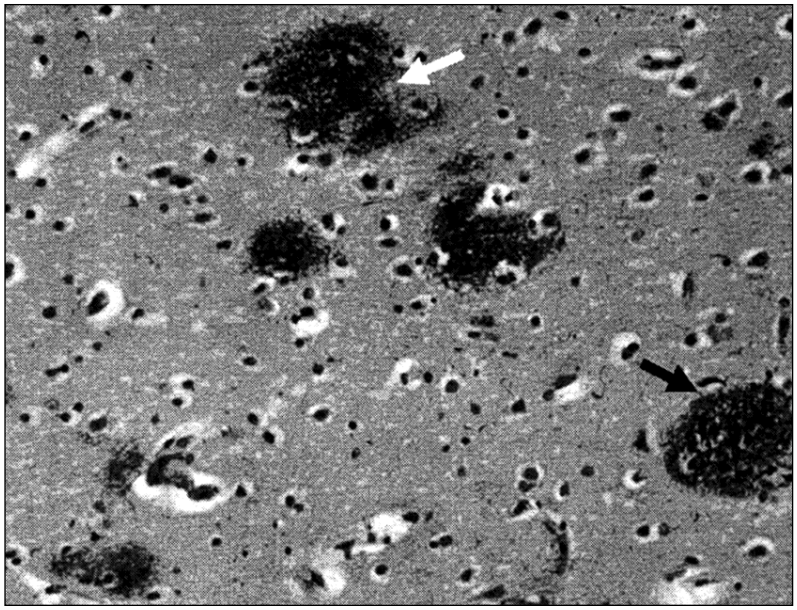

**Figura 1a** Microfotografía a mediano aumento de la corteza temporal de un paciente anciano no demente teñida con el método de Bielchowsky, mostrando varias placas difusas (flecha blanca) y una neurítica (flecha negra).

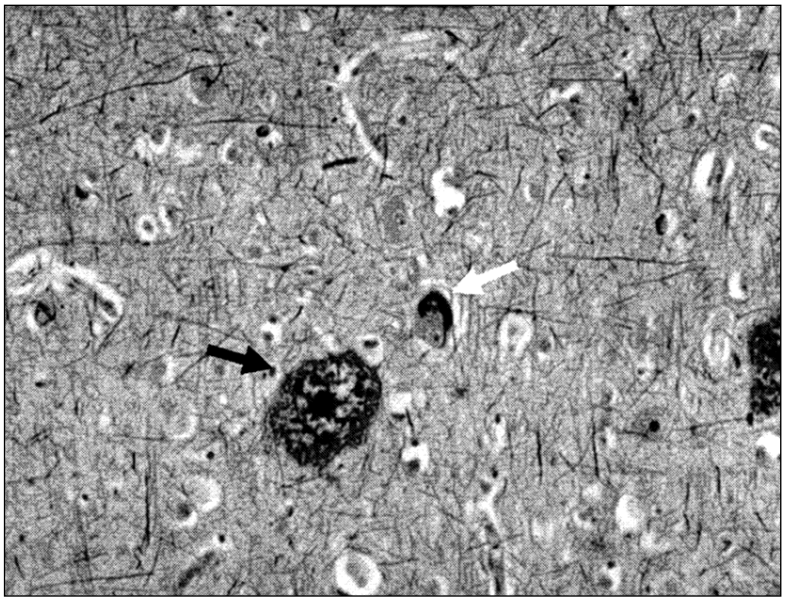

**Figura 1b** Microfotografía a mediano aumento de la corteza frontal de un paciente con enfermedad de Alzheimer teñida con el método de Bielchowsky, mostrando una placa neurítica con centro denso (flecha negra) y un ovillo neurofibrilar (flecha blanca).

con vesículas sinápticas. Existe una importante pérdida de sinapsis en el territorio ocupado por estas placas neuríticas tempranas, pero no en relación con las placas difusas [9]. Probablemente la formación de neuritas distróficas es consecuencia del daño producido en los axones por la com-

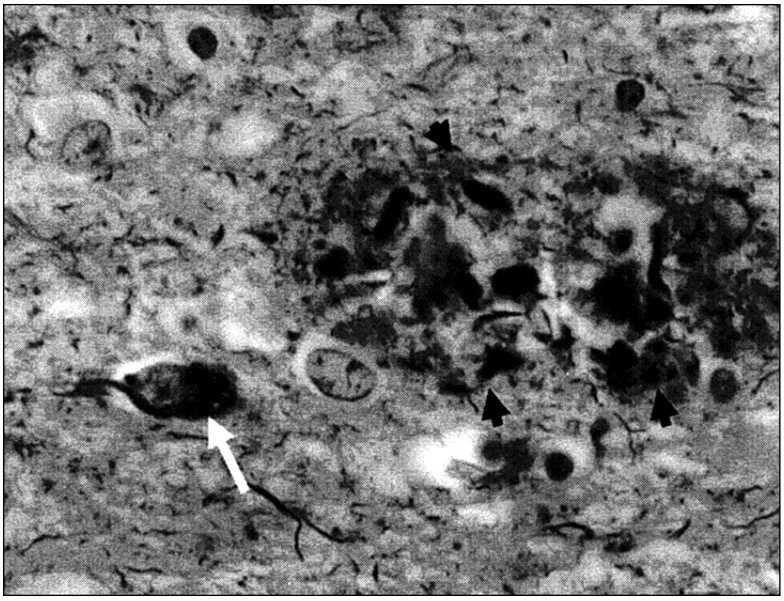

**Figura 1c** Microfotografía bajo objetivo de inmersión de la corteza temporal de un paciente con enfermedad de Alzheimer teñida con el método de Bielchowsky, mostrando dos placas neuríticas adyacentes (cabezas de flecha) y un ovillo neurofibrilar (flecha blanca).

pactación de amiloide, un proceso que genera radicales libres. Otros procesos asociados a la formación de amiloide, tal como la inflamación, también pudieran ser responsables. Estas neuritas distróficas no aparecen en otras enfermedades neurodegenerativas en ausencia de placas de amiloide [10], pero no puede descartarse que sean las alteraciones en procesos neuronales los que inicien el depósito de amiloide. En el tercer y último estadio aparecen neuritas cargadas de tau, el principal componente de los ovillos neurofibrilares.

Los sujetos portadores de placas difusas no presentan cambios apreciables en su estado cognitivo, tanto desde el punto de vista clínico como en las evaluaciones neuropsicológicas. Los sujetos cuyas placas neuríticas se limitan a las tempranas no manifiestan demencia, pero no han sido estudiados de forma reglada con test cognitivos [11].

## Ovillos neurofibrilares

Los ovillos neurofibrilares aparecen en las tinciones de plata como estructuras filamentosas en el citoplasma neuronal, con forma de llama o de madeja. El microscopio electrónico revela haces de fibrillas con constricciones a intervalos regulares de 80 nm, llamados filamentos pareados helicoidales [12]. Desde el punto de vista bioquímico, los ovillos neurofibrilares son acumulaciones de formas patológicas de la proteína tau [13]. Esta proteína asociada a microtúbulos regula la polimerización de los mismos, un importante mecanismo de crecimiento y plasticidad de los procesos neuronales. Las formas patológicas de tau, que se distinguen de las normales por su insolubilidad, fosforilación aberrante y otras modificaciones, tiende a agregarse, formando los filamentos pareados helicoidales y subsecuentemente los ovillos. El gen de tau se expresa en el cerebro adulto normal en seis isoformas proteicas: las seis participan en la formación de los ovillos de la enfer-

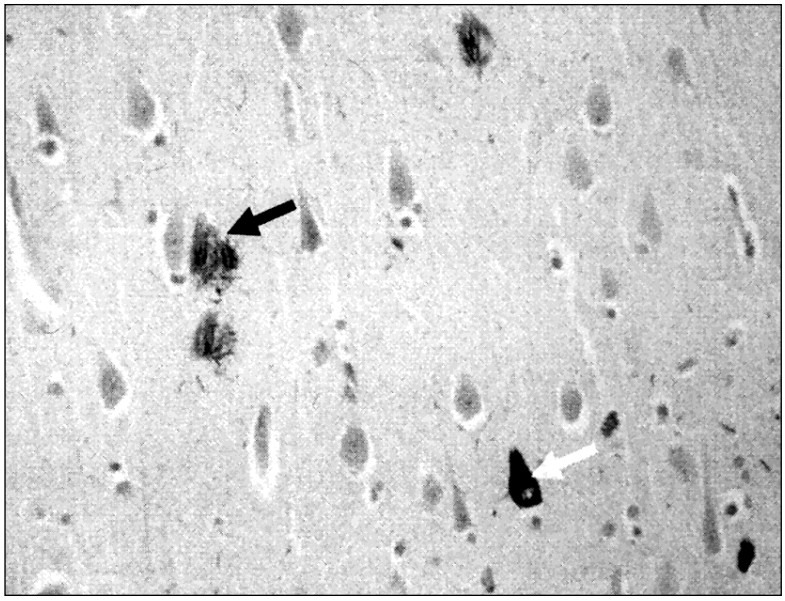

**Figura 2a** Microfotografía a mediano aumento del hipocampo de un paciente con enfermedad de Alzheimer teñido con el método de Gallyas, mostrando ovillos neurofibrilares intracelulares (flecha blanca) y ovillos extracelulares (flecha negra).

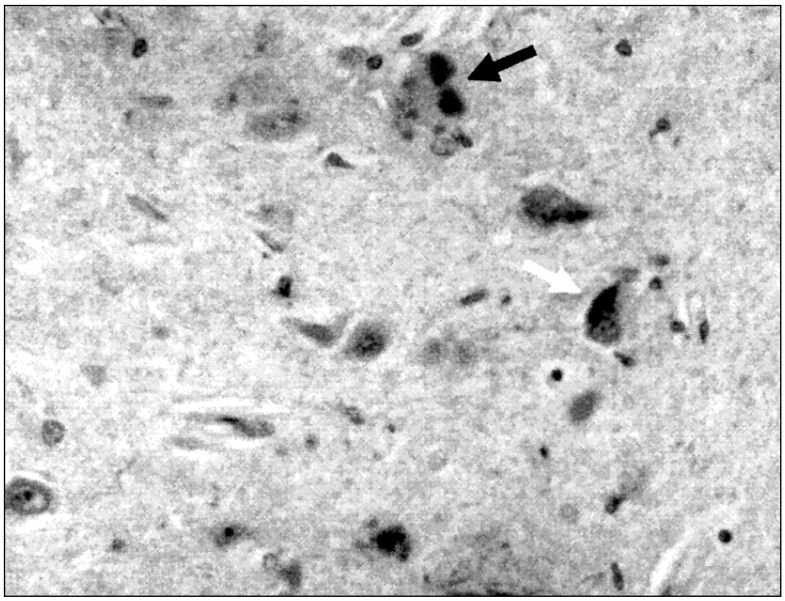

**Figura 2b** Microfotografía a mediano aumento del hipocampo de un paciente con enfermedad de Alzheimer teñido con inmunotinción para tau, mostrando ovillos neurofibrilares (flecha blanca) y neuritas distróficas en placas seniles (flecha negra).

medad de Alzheimer, en contraste con enfermedades como la degeneración corticobasal o la demencia con cuerpos de Pick, donde sólo ciertas formas están implicadas [14]. La presencia de la proteína tau distingue los ovillos del Alzheimer de los inducidos experimentalmente por neurotoxinas como el aluminio [15].

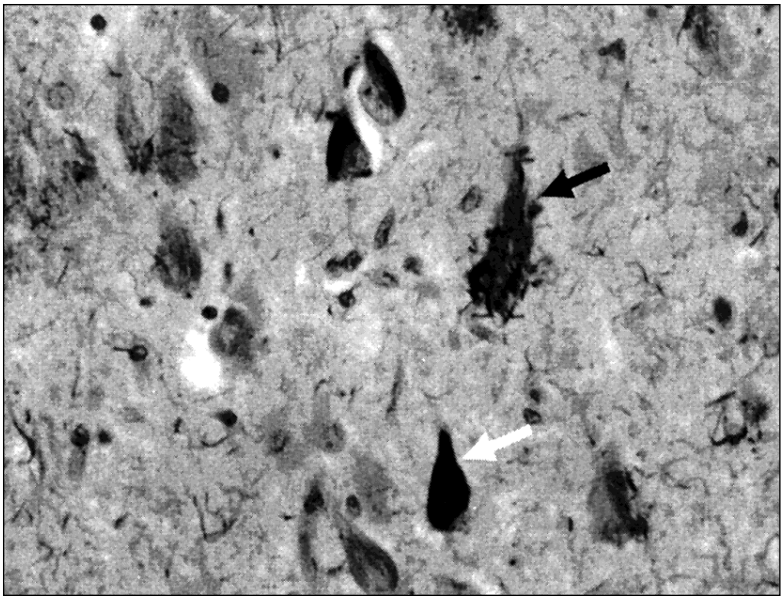

**Figura 2c** Microfotografía a mediano aumento del hipocampo de un paciente con enfermedad de Alzheimer teñido con el método de Bielchowsky, mostrando ovillos neurofibrilares (flecha blanca) y neuritas distróficas asociadas a un ovillo extracelular (flecha negra).

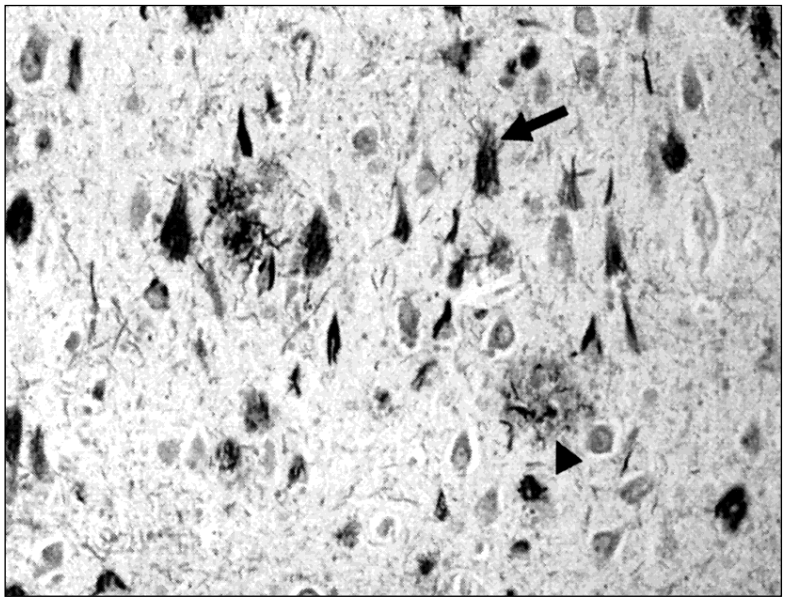

**Figura 2d**

La presencia de ovillos se asocia a degeneración de los procesos dendríticos distales, lo que probablemente representa el fallo de la función normal de tau, que se encuentra atrapada en los ovillos [16, 17]. Eventualmente la neurona muere, pero el ovillo permanece, debido a la insolubilidad y resistencia a proteasas de los acervos de tau patológica [18]. Estas estructuras, no acompañadas de núcleo ni cuerpo neuronal, constituyen un ovillo fantasma, que marca como la losa de